

Images in medicine

Hidradenite suppurative et psoriasis: anguille sous roche



Hidradenitis suppurativa and psoriasis: manifestation of a hidden disease

Mouna Bouaddi^{1,&}, Badredine Hassam¹

¹Service de Dermatologie et de Vénérologie, Faculté de Médecine et de Pharmacie Mohammed V Souissi, Rabat, Maroc

[&]Corresponding author: Mouna Bouaddi, Service de Dermatologie et de Vénérologie, Faculté de Médecine et de Pharmacie Mohammed V Souissi, Rabat, Maroc

Mots clés: Hidradénite suppurative, psoriasis, maladies inflammatoires chroniques, VIH

Received: 11/09/2013 - Accepted: 03/12/2013 - Published: 14/07/2017

Pan African Medical Journal. 2017; 27:200 doi:10.11604/pamj.2017.27.200.3367

This article is available online at: <http://www.panafrican-med-journal.com/content/article/27/200/full/>

© Mouna Bouaddi et al. The Pan African Medical Journal - ISSN 1937-8688. This is an Open Access article distributed under the terms of the Creative Commons Attribution License (<http://creativecommons.org/licenses/by/2.0>), which permits unrestricted use, distribution, and reproduction in any medium, provided the original work is properly cited.

Image en médecine

Hidradenitis suppurativa and psoriasis are chronic inflammatory diseases. The first one preferably occurs in body areas rich in apocrine glands, the second one is an ubiquitous condition. The association between these two pathologies has never been described in the literature. In our study this association was hiding a progressive HIV infection. Mr. MB, 45 years old, with a 10 years history of chronic smoking, was hospitalized for painful hard erythematous fistulated nodules in armpits and groin areas occurred 6 months before associated with erythematous lesions on the soles (A). The nodules increased in size and converging in plaques with secondary occurrence of fistulas discharging an abundance of yellowish foul smelling pus (B). The patient was in good overall physical conditions and in the physical examination no anomaly was found. The patient underwent two biopsies: an armpits biopsy and a groin biopsy. They confirmed the diagnosis of Verneuil disease in the first case and of psoriasis in the second one. HIV serologic test was requested. It was strongly positive, as confirmed by western blot test with CD4 count > 500 / mm³. Atypical presentations of dermatosis and unusual associations between dermatitis characterized by extremely different pathophysiological mechanisms should suggest retroviral infection. The association between psoriasis and hidradenitis suppurativa has never been described even in HIV infection. HIV infection can cause a multitude of dermatosis with atypical presentation. The dermatologist should be alert to establish early diagnosis of this infection.

Key words: *Hidradenitis suppurativa, psoriasis, chronic inflammatory diseases, HIV*

L'hidradénite suppurative et le psoriasis sont des maladies inflammatoires chroniques. La première siège préférentiellement au niveau des zones riches en glande apocrine, la deuxième est ubiquitaire. L'association des deux pathologies n'a jamais été décrite dans la littérature. Cette association cachait une infection à HIV évolutive. Mr MB, âgé de 45 ans, tabagique chronique depuis 10ans, était hospitalisé pour la prise en charge de nodules durs douloureux érythémateux fistulés des régions axillaires et inguinales apparus 6 mois avant avec des lésions érythémato-squameuses des plantes (A). Les nodules ont augmenté de taille et ont conflué en placard avec apparition secondaire de fistules laissant sourdre de pus jaune nauséabond en grande abondance (B). L'état général était conservé et l'examen somatique ne relevait pas d'anomalie. Le patient a bénéficié de deux biopsies une au niveau axillaire et l'autre au niveau de la plante confirmant les diagnostics de maladie de Verneuil sur la première et de psoriasis sur la deuxième. Une sérologie HIV a été demandée, fortement positive ce qui a été confirmé par le western blot avec taux CD4 > 500/mm³. Les présentations atypiques des dermatoses et les associations inhabituelles des dermatoses ayant des mécanismes physiopathologiques très différents doivent faire suspecter une infection rétrovirale. L'association de psoriasis et de l'hidradénite suppurative n'a jamais été décrite même au cours de l'infection HIV. L'infection VIH peut occasionner une multitude de dermatoses de présentation atypique. Le dermatologue doit être vigilant pour permettre d'établir un diagnostic précoce de l'infection.

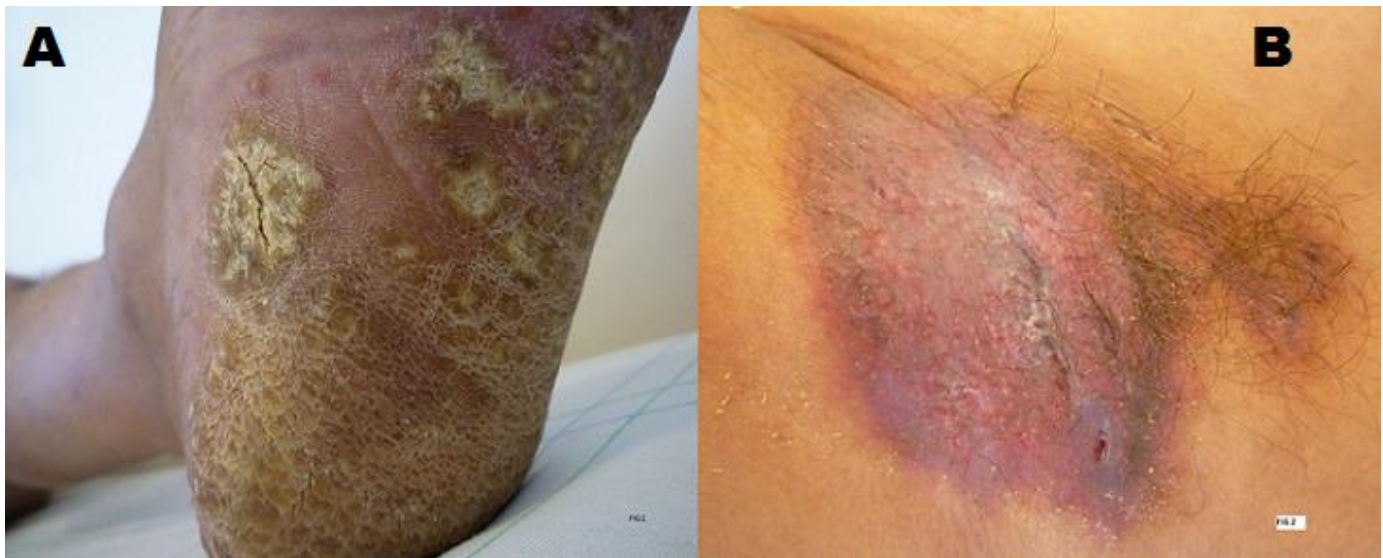


Figure 1: A): kératodermie plantaire; B): placard érythémateux, nodulaire et fistuleux au niveau axillaire droit