

# Images in medicine

## Carcinome in situ conjonctival: une lésion rare à ne pas méconnaître



*Conjunctival carcinoma in situ: a rare lesion that should not be ignored*

Rim Limaïem<sup>1</sup>, Faten Limaïem<sup>2,&</sup>

<sup>1</sup>Service d'Ophtalmologie B, Institut Hédi Rais d'Ophtalmologie, Tunisie, <sup>2</sup>Service d'Anatomie, Pathologique, Hôpital Mongi Slim La Marsa

<sup>&</sup>Corresponding author: Faten Limaïem, Service d'Anatomie Pathologique, Hôpital Mongi Slim La Marsa

Mots clés: Néoplasie intra-épithéliale, conjonctive, carcinome in situ, œil, anatomie pathologique

Received: 26/02/2017 - Accepted: 13/03/2017 - Published: 13/04/2017

**Pan African Medical Journal. 2017; 26:203 doi:10.11604/pamj.2017.26.203.12075**

This article is available online at: <http://www.panafrican-med-journal.com/content/article/26/203/full/>

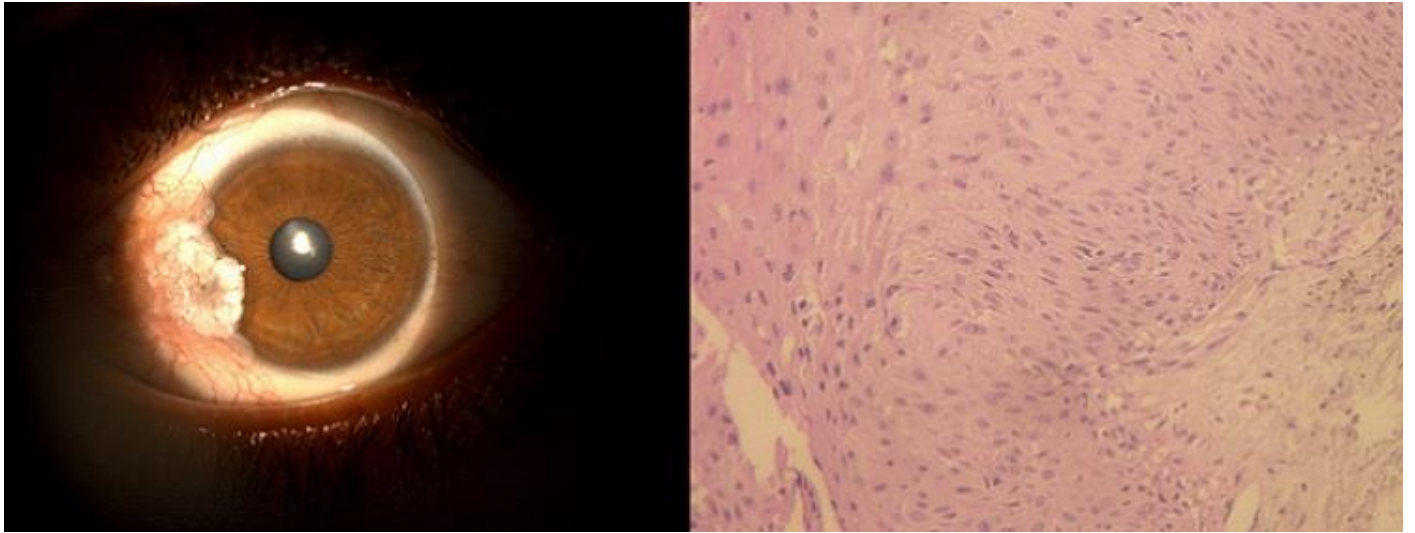
© Rim Limaïem et al. The Pan African Medical Journal - ISSN 1937-8688. This is an Open Access article distributed under the terms of the Creative Commons Attribution License (<http://creativecommons.org/licenses/by/2.0>), which permits unrestricted use, distribution, and reproduction in any medium, provided the original work is properly cited.

### Image en médecine

*We report the case of a 30-year old man, with no particular past medical history, who was seen for corneal lesion of the right eye occurred three months before. Clinical inspection showed protruding lesion in the temporal limbus masking the temporal region of the cornea. This image was confirmed by slit lamp exam. The lesion was finely multi-lobed and had an irregular contour towards the cornea. It encroached on both the cornea and the limbic conjunctiva (Figure A). Visual acuity was 10/10. The remainder of the ophthalmologic examination was normal. Given the clinical aspect evocative of tumoral lesion of the right ocular surface, scheduled surgical resection was recommended. Resection was performed under local anesthesia using an operating microscope allowing complete excision of the lesion. Histological examination confirmed the diagnosis of carcinoma in situ (Figure B). The postoperative course was uneventful. However, patient's evolution was marked by the occurrence of a local recurrence imposing a new surgical procedure six months later.*

**Key words:** Intraepithelial neoplasia, conjunctiva, eye, pathology

Un homme âgé de 30 ans sans antécédents pathologiques notables, avait consulté pour l'apparition trois mois auparavant d'une lésion cornéenne de l'œil droit. Dès l'examen par la simple inspection, une lésion saillante, accrochée au limbe temporal masquait la partie temporale de la cornée. Cette image se voyait confirmée par l'examen à la lampe à fente, la lésion était finement polylobée et avait un contour irrégulier vers la cornée. Elle empiétait à la fois sur la cornée et sur le versant limbique de la conjonctive (A). L'acuité visuelle était à 10/10. Le reste de l'examen ophtalmologique était normal. Devant cet aspect clinique évocateur d'une lésion tumorale de la surface oculaire droite, il fut proposé au patient une exérèse chirurgicale réglée. L'exérèse fut donc réalisée sous anesthésie locale sous microscope opératoire permettant une excision complète de la lésion. L'examen histologique a confirmé le diagnostic de carcinome in situ (B). Les suites opératoires immédiates étaient simples. Cependant, l'évolution a été marquée par la survenue six mois plus tard, d'une récurrence locale imposant une réintervention chirurgicale.



**Figure 1:** (A) l'examen à la lampe à fente, montrait une lésion blanchâtre finement polylobée à contours irréguliers vers la cornée. Elle empiétait à la fois sur la cornée et sur le versant limbique de la conjonctive; (B) Prolifération intra-épithéliale faite de cellules néoplasiques aux noyaux pléomorphes avec perte de la polarité. La lame basale était intacte dépourvue de signe d'invasion tumorale (Hématoxyline et éosine, x 200)