

Images in medicine

Paragangliome mésentérique



Mesenteric paraganglioma

Hanan El Ouahabi^{1,&}, Nadia Anoun¹

¹Service de Diabétologie, Endocrinologie CHU Hassan II Fès, Faculté de Médecine, Fès, Maroc

[&]Corresponding author: Hanan El Ouahabi, Service de Diabétologie, Endocrinologie CHU Hassan II Fès, Faculté de Médecine, Fès, Maroc

Mots clés: Tumeur mésentérique, paragangliome, traitement chirurgical

Received: 27/01/2017 - Accepted: 19/02/2017 - Published: 14/03/2017

Pan African Medical Journal. 2017; 26:142 doi:10.11604/pamj.2017.26.142.11813

This article is available online at: <http://www.panafrican-med-journal.com/content/article/26/142/full/>

© Hanan El Ouahabi et al. The Pan African Medical Journal - ISSN 1937-8688. This is an Open Access article distributed under the terms of the Creative Commons Attribution License (<http://creativecommons.org/licenses/by/2.0>), which permits unrestricted use, distribution, and reproduction in any medium, provided the original work is properly cited.

Image en médecine

Extra-adrenal paragangliomas occur rarely outside the region parallel to the autonomic nervous system. We report a case of a solitary paraganglioma arising in the mesentery found in a woman of 58 years without a significant pathological history who presented abdominal pain and a palpable abdominal mass. Computed tomography scan showed a voluminous abdominal mass measuring 14 x 12 cm, the tumor was excised. Histopathological studies confirmed the presence of a paraganglioma. Four months later, she was asymptomatic, her blood pressure was normal. The abdominal examination noted a median laparotomy. A urinary search for catecholamines and its derivatives was normal post operatively. An extension assessment of thoraco-abdomino-pelvic computed tomography revealed partial thrombosis of the stem trunk, spleen mesaraic trunk and the inferior vena cava without other secondary localization. The patient was placed on an anticoagulant curative dose.

Key words: Mesenteric tumor, Extra-adrenal paraganglioma, surgical management

Les paragangliomes extra-surréaliens surviennent rarement de façon aberrante en dehors de la région parallèle au système nerveux autonome s'étendant de la région cervicale à la région pelvienne. Nous rapportons un cas rare de paragangliome localisé au niveau du mésentère chez une femme de 58 ans sans antécédents pathologiques notables, opérée quatre mois avant son admission pour une volumineuse masse abdominale mesurant 14 x 12 cm, découverte sur un examen tomodensitométrique, réalisé devant des douleurs abdominales diffuses. Le résultat anatomopathologique complété d'une étude immuno-histochimique a révélé un paragangliome de localisation mésentérique, pour lequel elle nous a été adressée pour complément de prise en charge. La patiente était en bon état général, normo tendue, asymptomatique. L'examen abdominal notait une cicatrice de laparotomie médiane à cheval sur l'ombilic. Elle avait bénéficié d'un dosage des dérivés méthoxylés urinaires de 24h revenus normaux. Un bilan d'extension fait d'une TDM thoraco-abdomino-pelvienne avait révélé une thrombose partielle du tronc porte et du tronc spléno mesaraïque et de la veine cave inférieure sans autre localisation secondaire. La patiente fut mise sous traitement anticoagulant à dose curative.

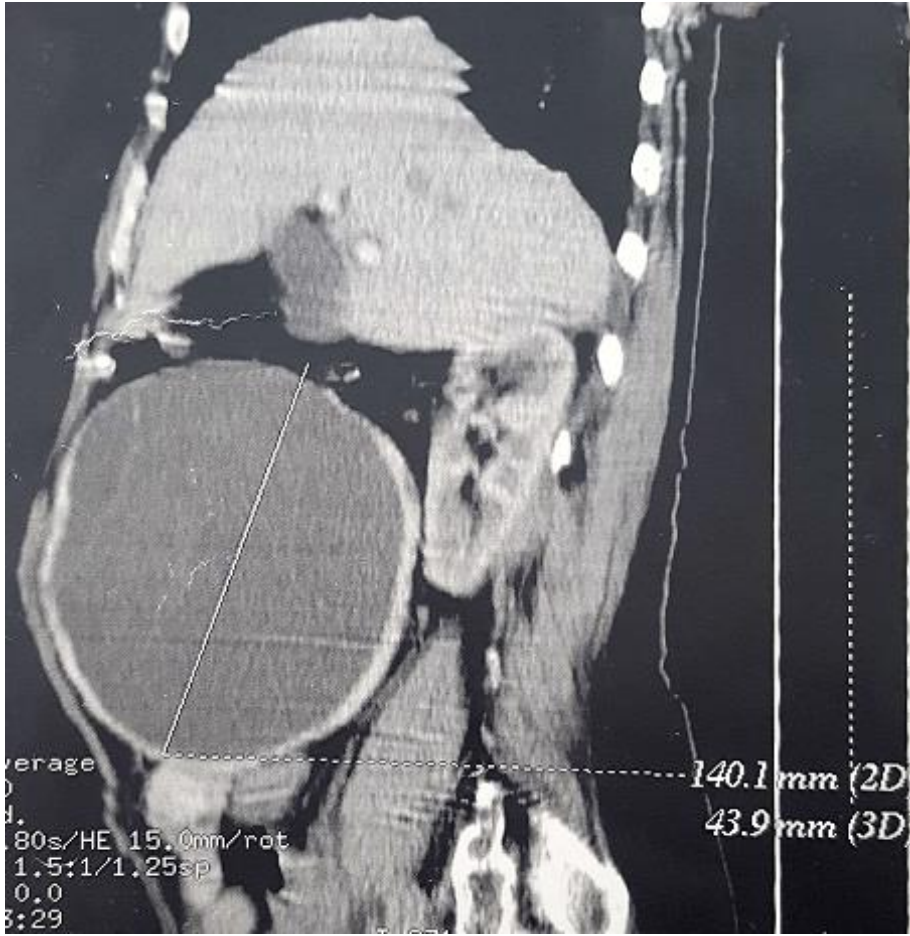


Figure 1: TDM abdominale en coupe sagittale montrant la tumeur