

## Case report

### Kyste de la vésicule séminale: à propos d'un cas



#### *Seminal vesicle cyst: about a case*

**Fouad Bakloul<sup>1, &</sup>, Nabil Jakhil<sup>1</sup>, Anouar Elghazoui<sup>1</sup>, Tarik Karmouni<sup>1</sup>, Khalid El Khader<sup>1</sup>, Abdellatif Koutani<sup>1</sup>, Ahmed Andaloussi Ibnatty<sup>1</sup>**

<sup>1</sup>Service d'Urologie B, Hôpital Ibn Sina de Rabat, Maroc

<sup>&</sup>Corresponding author: Fouad Bakloul, Service d'Urologie B, Hôpital Ibn Sina de Rabat, Maroc

Mots clés: Kyste, vésicule séminale, agénésie rénale, laparoscopie

Received: 20/10/2015 - Accepted: 04/07/2016 - Published: 03/10/2016

#### Résumé

Nous rapportons le cas d'un patient présentant un kyste de la vésicule séminale droite symptomatique. Au terme du bilan (échographie pelvienne et endo-rectale, tomographie abdomino-pelvienne et l'imagerie par résonance magnétique), le patient était opéré et bénéficiait d'une ablation du kyste. A la lumière de cette observation, l'épidémiologie, le diagnostic et les options thérapeutiques sont discutés.

**Pan African Medical Journal. 2016; 25:68 doi:10.11604/pamj.2016.25.68.8240**

This article is available online at: <http://www.panafrican-med-journal.com/content/article/25/68/full/>

© Fouad Bakloul et al. The Pan African Medical Journal - ISSN 1937-8688. This is an Open Access article distributed under the terms of the Creative Commons Attribution License (<http://creativecommons.org/licenses/by/2.0>), which permits unrestricted use, distribution, and reproduction in any medium, provided the original work is properly cited.

## Introduction

---

Le kyste de la vésicule séminale (KVS) est considéré comme une entité rare, le plus souvent associé à des malformations de développement du canal mésonéphrotique. Le toucher rectal et l'échographie sont la clé du diagnostic. Le traitement des kystes symptomatiques est surtout chirurgical. Nous rapportons l'observation d'un patient qui présente un KVS droit révélé par une hémospérme.

## Patient et observation

---

Un homme de 43 ans, ayant antécédent d'infertilité depuis 6 ans, consulte pour une hémospérme intermittente, devenue constante depuis 2 mois, sans autres signes du bas appareil urinaire. L'examen clinique trouve une masse sus-pubienne latéralisée à droite. Le toucher rectal révèle la présence d'une masse fluctuante, pré-rectale et sus prostatique. L'échographie, par voie sus-pubienne et endorectale, objective une volumineuse masse kystique rétro-vésicale, refoulant la vessie en avant et à gauche. La tomodynamométrie confirme le diagnostic d'un KVS droit, mesurant 10×4 cm. L'imagerie par résonance magnétique (IRM) montre un hyper signal en T1 et intermédiaire en T2, ce qui en faveur d'un kyste hémorragique de la vésicule séminale droite (Figure 1). Par ailleurs, on ne met pas en évidence d'anomalie rénale ou urétérale décelable. Le malade était opéré par incision sus-pubienne avec exérèse complète du kyste (Figure 2). Le diagnostic anatomopathologique porté était celui d'un kyste hémorragique de la vésicule séminale droite, confirmant les données de l'IRM. Les suites post-opératoires étaient simples.

## Discussion

---

Le kyste de la vésicule séminale (KVS) est une affection rare, observé seulement chez 1 sur 20 000 hommes [1]. La plupart de ces kystes s'accompagnent de malformations congénitales secondaires à un défaut de développement du canal mésonéphrotique distal et de l'ébauche urétéral [2]. La malformation la plus fréquente est l'agénésie rénale, suivi par l'abouchement ectopique de l'uretère ipsilatéral. Cet abouchement se fait dans la vésicule séminale elle-même, le canal éjaculateur, le col de la vessie ou l'uretère prostatique. L'uretère est parfois absent. Lorsqu'il est présent, il est borgne [2, 3]. L'association à un spina bifida, à une duplication urétérale, à l'absence d'un testicule, à une dysplasie rénale controlatérale, à une double veine cave, ou à une absence bilatérale des canaux déférents a également été décrite [3-6]. La majorité des kystes sont de petite taille (<5cm), asymptomatiques et changeant rarement d'évolution au cours du suivi à long terme [7]. Lorsqu'ils sont symptomatiques, les signes cliniques de découverte peuvent être des douleurs périnéales, une éjaculation douloureuse, une hémospérme, une infertilité, [8, 9] des symptômes du bas appareil urinaire [10] ou des infections génito-urinaires [11, 12]. Les kystes volumineux peuvent être palpables dans la région hypogastrique, par contre les petits ne sont accessibles à l'examen physique que par le toucher rectal [13]. L'échographie abdominale permet de situer le kyste par rapport à la vessie et peut identifier les malformations associées du tractus urinaire (agénésie rénale). Elle trouve une image kystique, arrondie ou ovalaire, bien limitée, de siège rétro-vésicale. En cas de complication à type d'hémorragie ou d'infection, des échos internes apparaissent [14]. L'échographie transrectale permet une étude anatomique plus détaillée des vésicules séminales et d'identifier d'autres malformations associées

des voies séminales. Cet examen peut retenir le diagnostic en confirmant l'origine séminale du kyste [15, 16]. Des méthodes de diagnostic supplémentaires telles que la TDM ou l'IRM sont utilisées lorsque le kyste ne peut être clairement visible sur l'échographie ou en cas de malformations complexes des voies séminales profondes ou anomalies associées du haut appareil urinaire. L'aspect scannographique du KVS est une masse rétro-vésicale, bien définie, de densité liquidienne, qui s'étend de la vésicule séminale à la glande prostatique [2]. L'IRM permet une meilleure analyse objective des voies génitales profondes et complète l'échographie transrectale [17]. Le KVS apparaît généralement en hyposignal sur les séquences T1 et en hypersignal sur T2. L'intensité du signal du kyste que ce soit en T1 ou en T2 varie en fonction du contenu (hémorragie, surinfection, contenu protéique) [2]. La cystoscopie peut aider à confirmer l'absence d'un orifice urétéral en cas d'association d'une agénésie rénale [18]. Le traitement chirurgical des KVS est motivé par la symptomatologie. Plusieurs traitements ont été proposés: la ponction-aspiration et le drainage transurétral ont un risque d'infection pelvienne et de récurrence, l'exérèse chirurgicale peut être réalisée par chirurgie ouverte (transvésicale ou transpéritonéale) ou par voie laparoscopique [19, 20]. La laparoscopie transpéritonéale semble être une excellente alternative aux autres voies d'abord, en raison de son caractère mini-invasif et d'une meilleure vision per-opératoire [8, 13]. Mais, la réimplantation urétérale qui s'impose dans certains cas semble être une limite à l'utilisation de cette technique [3].

## Conclusion

---

Les kystes de la vésicule séminale représentent une pathologie rare, souvent asymptomatiques. Ils sont de plus en plus de découverte fréquente grâce au développement des moyens d'imagerie. Le traitement des kystes symptomatiques reste principalement chirurgical.

## Conflits d'intérêts

---

Les auteurs ne déclarent aucun conflit d'intérêt.

## Contributions des auteurs

---

Tous les auteurs ont contribué à la conduite de ce travail. Tous les auteurs déclarent également avoir lu et approuvé la version finale du manuscrit.

## Figures

---

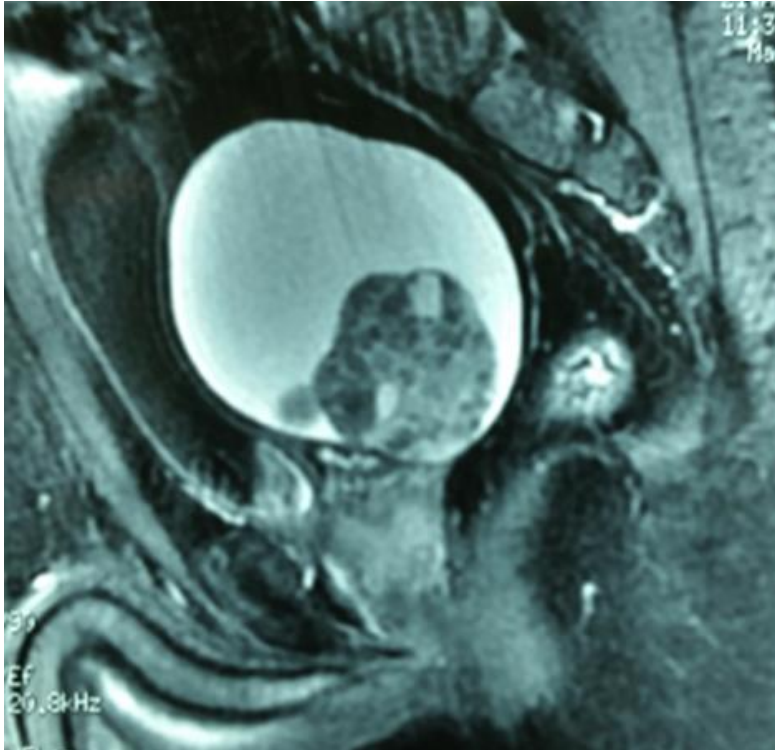
**Figure 1:** Coupe sagittale de l'IRM montrant un kyste hémorragique de la vésicule séminale, en hypersignal en T1

**Figure 2:** Pièce opératoire du kyste hémorragique de la vésicule séminale

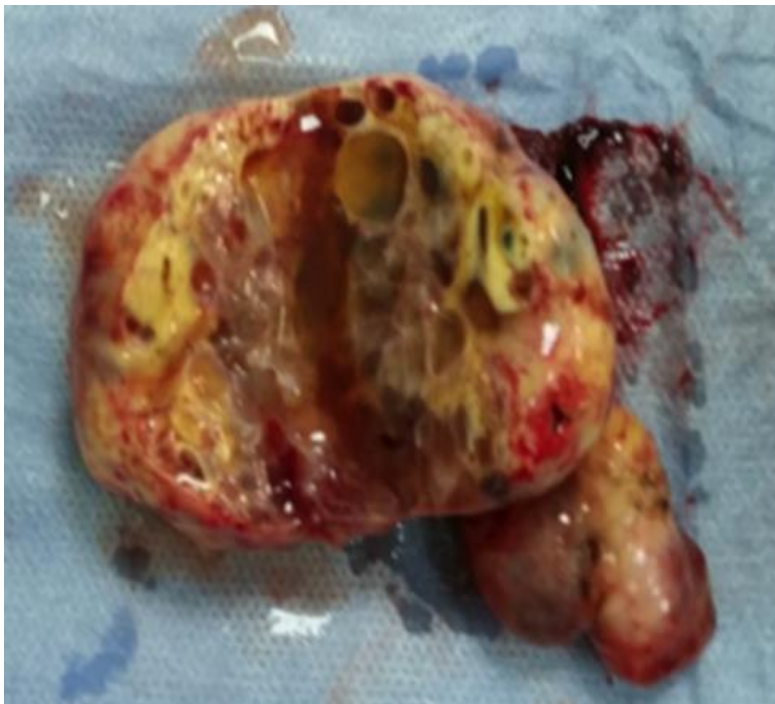## Références

---

1. Sheih CP, Hung CS, Wei CF, Lin CY. Cystic dilatations within the pelvis in patients with ipsilateral renal agenesis or dysplasia. *J Urol.* 1990 Aug; 144(2 Pt 1): 324-7. **PubMed | Google Scholar**
2. Livingston L, Larsen CR. Seminal vesicle cyst with ipsilateral renal agenesis. *AJR Am J Roentgenol.* 2000 Jul; 175(1): 177-80. **PubMed | Google Scholar**
3. Karmouni T, El Fassi MJ, El Khader K, Koutani A, Hachimi M, Lakrissa A. Kyste de la vésicule séminale avec agénésie du rein homolatéral. *Prog Urol.* 2002 Feb; 12(1): 102-4. **PubMed | Google Scholar**
4. Sheih CP, Li YW, Liao YJ, Hung CS. Bilateral congenital cysts of the seminal vesicle with bilateral duplex kidneys. *J Urol.* 1998 Jul; 160(1): 184-5. **PubMed | Google Scholar**
5. Fujita M, Goto T, Saiki S. Seminal Vesicle Cyst Associated With Ipsilateral Renal Dysplasia and Vena Cava Malformation: a case report. *Hinyokika Kyo.* 2012 Sep; 58(9): 511-4. **PubMed | Google Scholar**
6. Liao K, Shen H, Wu HF. Congenital bilateral ejaculatory duct absence complicated with seminal vesicle cyst: a case report and review of the literature. *Zhonghua Nan Ke Xue.* 2015 Feb; 21(2): 161-4. **PubMed | Google Scholar**
7. Chen HW, Huang SC, Li YW et al. Magnetic resonance imaging of seminal vesicle cyst associated with ipsilateral urinary anomalies. *J Formos Med Assoc.* 2006 Feb; 105(2): 125-31. **PubMed | Google Scholar**
8. Cherullo EE, Meraney AM, Bernstein LH, Einstein DM, Thomas AJ, Gill IS. Laparoscopic management of congenital seminal vesicle cysts associated with ipsilateral renal agenesis. *J Urol.* 2002 Mar; 167(3): 1263-7. **PubMed | Google Scholar**
9. Selli C, Cavalleri S, De Maria M, Iafrate M, Giannarini G. Robot-assisted removal of a large seminal vesicle cyst with ipsilateral renal agenesis associated with an ectopic ureter and a Mullerian cyst of the vas deferens. *Urology.* 2008 Jun; 71(6): 1226.e5-7. **PubMed | Google Scholar**
10. Ahallal Y, Tazi MF, Khallouk A, Elammari J, Elfassi MJ, Farih MH. Conservative management of a congenital seminal vesicle cyst associated with ipsilateral renal agenesis revealed by cystitis: one case report. *Case Rep Urol.* 2011; 125753. **Google Scholar**
11. Lynch MJ, Flannigan GM. Seminal vesicle cyst, renal agenesis and epididymitis in a 50 year-old patient. *Br J Urol.* 1992 Jan; 69(1): 98. **PubMed | Google Scholar**
12. Radhia S, Samira F, Mounir T, Hamadi S. Kyste de la vésicule séminale associé à une agénésie rénale et à un uretère ectopique ipsilatéral: à propos d'un cas. *Ann Urol (Paris).* 2002 Dec; 36(6): 381-3. **PubMed | Google Scholar**
13. Anmar Nassir, MD, FRCSC. Symptomatic cystic seminal vesicle: a laparoscopic approach for effective treatment. *Can Urol Assoc J.* 2009; 3(6): E81-E83. **PubMed | Google Scholar**
14. Razi A, Imani B. Seminal vesicle cyst presenting with lower urinary tract symptoms and huge abdominal mass. *J Urol.* 2000 Oct; 164(4): 1309-10. **PubMed | Google Scholar**
15. Mege JL, Sabatier-Laval E, Mure PY, Vargas B, Dubois R, Takvorian P, Dodat H. Malformations des organes génitaux masculins issus du canal de Wolff (épididyme, déférent, vésicule séminale, canal éjaculateur). *Prog Urol.* 1997; 7(2): 262-269. **Google Scholar**
16. King BF, Hattery RR, Lieber MM, Berquist TH, Williamson B Jr, Hartman GW. Congenital cystic disease of the seminal vesicle. *Radiology.* 1991; 178 (1): 207-211. **PubMed | Google Scholar**
17. Rocher L, Hammoud S, Izard V, Cluzel G, Serra-Tosio G, Ifergan J, El Mahmoud B, Bellin MF. Malformations et obstacles des voies génitales profondes chez l'homme infertile: apport de l'IRM. *Journal de Radiologie.* Octobre 2009; 90(10): 1509. **PubMed | Google Scholar**
18. Seo IY, Kim HS, Rim JS. Congenital seminal vesicle cyst associated with ipsilateral renal agenesis. *Yonsei Med J.* 2009; 50(4): 560-563. **PubMed | Google Scholar**
19. William RD, Sandlow JI. Surgery of seminal vesicles. In *Campbell's urology.* Edited by Walsh, Retik, Vaughan, Wein, Saunders. 1998; 3: 3299-3315. **Google Scholar**
20. Ikari O, Castilho LN, Lucena R, D'Ancona CA, Netto NR Jr. Laparoscopic excision of seminal vesicle cysts. *J Urol.* 1999 Aug; 162(2): 498-9. **PubMed | Google Scholar**



**Figure 1:** Coupe sagittale de l'IRM montrant un kyste hémorragique de la vésicule séminale, en hypersignal en T1



**Figure 2:** Pièce opératoire du kyste hémorragique de la vésicule séminale