

# Images in medicine

## Strangulation de la verge par un anneau chez l'enfant

### *Strangulation of the penis by a ring in children*



Abdoulaye Diallo Harouna<sup>1,8</sup>, El Madi Aziz<sup>1</sup>

<sup>1</sup>Service de Chirurgie Pédiatrique Viscérale et Urologique CHU Hassan II, Fès, Maroc

<sup>8</sup>Corresponding author: Abdoulaye Diallo Harouna, Service de Chirurgie Pédiatrique Viscérale et Urologique CHU Hassan II, Fès, Maroc

Mots clés: Strangulation, verge, anneau, enfant

Received: 06/11/2016 - Accepted: 07/11/2016 - Published: 17/11/2016

**Pan African Medical Journal. 2016; 25:173 doi:10.11604/pamj.2016.25.173.11112**

This article is available online at: <http://www.panafrican-med-journal.com/content/article/25/173/full/>

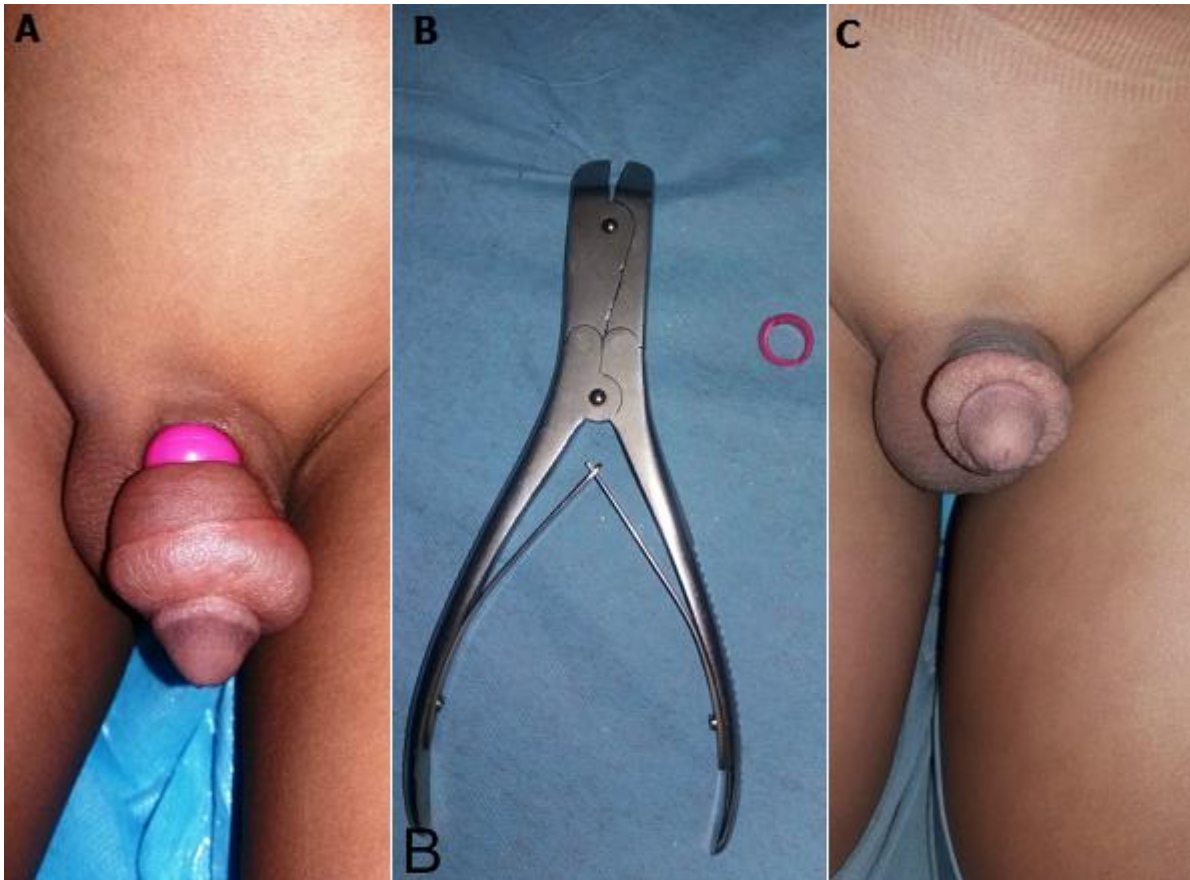
© Abdoulaye Diallo Harouna et al. The Pan African Medical Journal - ISSN 1937-8688. This is an Open Access article distributed under the terms of the Creative Commons Attribution License (<http://creativecommons.org/licenses/by/2.0>), which permits unrestricted use, distribution, and reproduction in any medium, provided the original work is properly cited.

### Image en médecine

*We report an unprecedented case of an 8-year old child with no particular pathological history presenting, accompanied by his parents, to the Pediatric Emergency Department with strangulation of the penis occurring 5 days earlier. The patient, curiously, had introduced his penis into a ring. The child had hidden the facts for fear and shame with the hope of being able to extract it alone. Given the gradual onset of pain and swelling of the glans associated with the inability to remove the ring, the patient was obliged to confess it to his parents who were embarrassed and furious. On admission he was conscious, without any psychic or behavioural disorder. Examination showed extensive edema of the penis downstream of a closed and extremely constrictive ring with good viability of the glans (A). The patient underwent ring shearing with cutting pliers (B), following previous protection of the penis. After one week, the patient showed complete regression of the edema with no sign of a urinary problem (C).*

**Key words:** *Strangulation, penis, ring, child*

Enfant de 8 ans sans antécédent pathologique particulier, qui a été amené aux urgences pédiatriques par ses parents pour un fait inédit, une strangulation de la verge remontant 5 jours auparavant. Le patient avait curieusement introduit sa verge dans un anneau. L'enfant avait caché les faits par peur et pudeur avec l'espoir de pouvoir l'extraire seul. Devant l'installation progressive d'une douleur et une tuméfaction du gland avec l'impossibilité de pouvoir retirer l'anneau, le patient était contraint d'avouer à ses parents qui étaient embarrassés et furieux. A l'admission, il était conscient, sans trouble psychique ni de comportement. L'examen retrouvait un important œdème de la verge en aval d'un anneau fermé très constrictif avec une bonne viabilité du gland (A). Le geste a consisté à une ablation de l'anneau par cisaillement à l'aide d'une pince coupante (B), après une protection préalable de la verge. Après une semaine on note régression complète de l'œdème sans signes urinaires (C).



**Figure 1:** A) strangulation de la verge par un anneau fermé très constrictif; B) pince coupante (ou coupe broche); C) régression de l'œdème, sans signes urinaires