

# Images in medicine

## Localisation inhabituelle du sarcome d'Ewing des parties molles

### *Unusual location of Ewing's sarcoma of soft parts*

**Youssef Omor<sup>1,&</sup>, Nabil Moatassim Billah<sup>1</sup>**

<sup>1</sup>Service d'Imagerie Médicale, Radiologie Centrale, CHU Avicenne, Rabat, Maroc

<sup>&</sup>Corresponding author: Youssef Omor, Service d'Imagerie Médicale, Radiologie Centrale, CHU Avicenne, Rabat, Maroc

Key words: Sarcome d'Ewing, parties molles, région cervicale

Key words: Ewing's sarcoma, soft parts, cervical region

Received: 02/11/2015 - Accepted: 03/01/2016 - Published: 11/03/2016

**Pan African Medical Journal. 2016; 23:84 doi:10.11604/pamj.2016.23.84.8340**

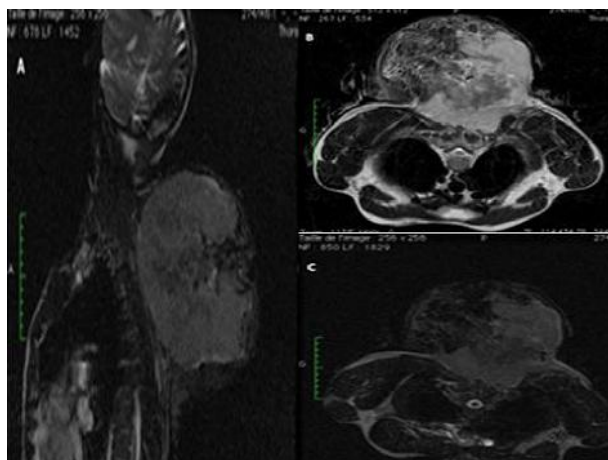
This article is available online at: <http://www.panafrican-med-journal.com/content/article/23/84/full/>

© Youssef Omor et al. The Pan African Medical Journal - ISSN 1937-8688. This is an Open Access article distributed under the terms of the Creative Commons Attribution License (<http://creativecommons.org/licenses/by/2.0>), which permits unrestricted use, distribution, and reproduction in any medium, provided the original work is properly cited.

## Image en médecine

*Ewing's sarcoma of soft parts is a rare mesenchymal tumor of poor prognosis. Receiving an early diagnosis increases the chance of survival. In the absence of clinical and radiological features, it seems necessary to include it in the differential diagnosis which includes all the primitive tumour of soft parts and to hypothesize this pathology when unusual localizations are found. Cervical position is unusual, representing only 7% of all Ewing's sarcomas of soft parts. Diagnostic imaging, especially MRI, allows comprehensive local staging and therapeutic follow-up. We report the case of a 35 years old patient, with no particular history, who had posterior swelling at the level of the cervicodorsal junction, since 7 months. This swelling increased in volume, was nonpainful and evolved in the context of impaired general condition and significant weight loss. Clinical examination revealed a giant firm mass, insensitive, fixed in the superficial level, measuring approximately 174x197x165 mm, not blowing, without inflammation or venous collateral circulation and without locoregional adenopathies. The patient underwent an MRI objectifying a bulky parietal lesion process of the cervicodorsal region with Fat saturated T1 and T2 heterogeneous signal (A, B, C). This tumoral process infiltrated the superficial and deep layer muscle fibre of the cervicodorsal region reaching the level of the paraspinal muscles on the left side of the body, without signs of spinal extension and root-canal extension . Pathological examination by immunohistochemical study confirmed the diagnosis of Ewing's sarcoma of soft parts.*

Le sarcome d'Ewing des parties molles est une tumeur mésenchymateuse rare, de mauvais pronostic, qui doit bénéficier d'un diagnostic précoce, afin d'offrir les meilleures chances de survie. Devant l'absence de signes cliniques et radiologiques spécifiques, il semble nécessaire de l'inclure comme diagnostic différentiel devant toute tumeur primitive des parties molles et y penser même devant des localisations inhabituelles. La localisation cervicale est inhabituelle et ne représente que 7% des sarcomes d'Ewing des parties molles. L'imagerie, en particulier l'IRM, permet un bilan lésionnel et d'extensions exhaustives et un suivi thérapeutique. Il s'agit d'un patient âgé de 35 ans, sans antécédent particulier, qui présentait depuis 7 mois une tuméfaction postérieure au niveau de la charnière cervico-dorsale, ayant augmentée progressivement de volume, non douloureuse, qui évoluait dans contexte d'altération de l'état général et d'amaigrissement important. L'examen clinique mettait en évidence une énorme masse ferme, insensible, fixe par rapport au plan superficiel, mesurant environ 174x197x165 mm, non soufflante, sans signes inflammatoires ou circulation veineuse collatérale en regard ni adénopathies locorégionales. Le patient a bénéficié d'une IRM objectivant un volumineux processus lésionnel pariétal de la région cervico-dorsale de signal hétérogène en T2 et T2 FAT SAT (A, B, C). Ce processus tumoral infiltrait le plan musculaire superficiel et profond de la région cervico-dorsale arrivant jusqu'au niveau des muscles para vertébraux à gauche sans signes d'extension rachidienne ni endocanalaire. L'examen anatomopathologique avec étude immuno-histochimique a permis de confirmer le diagnostic de sarcome d'Ewing des parties molles.



**Figure 1:** IRM de la région cervico-dorsale en séquences pondérées T2,T2 FAT SAT, et T1 injectée