

Images in medicine

Vissage percutané rétrograde du scaphoïde

Retrograde percutaneous screwing of the scaphoid

Younes Mhammdi^{1, &}, Berrada Mohamed Saleh¹

¹Service de Traumatologie Orthopédie, Hopital Ibn Sina, CHU Rabat, Maroc

[&]Corresponding author: Younes Mhammdi, Service de Traumatologie Orthopédie, Hopital Ibn Sina, CHU Rabat, Maroc

Key words: Scaphoïde, vissage percutané rétrograde, fracture

Key words: Scaphoid, retrograde percutaneous screwing

Received: 06/01/2016 - Accepted: 17/02/2016 - Published: 11/03/2016

Pan African Medical Journal. 2016; 23:83 doi:10.11604/pamj.2016.23.83.8799

This article is available online at: <http://www.panafrican-med-journal.com/content/article/23/83/full/>

© Younes Mhammdi et al. The Pan African Medical Journal - ISSN 1937-8688. This is an Open Access article distributed under the terms of the Creative Commons Attribution License (<http://creativecommons.org/licenses/by/2.0>), which permits unrestricted use, distribution, and reproduction in any medium, provided the original work is properly cited.

Image en médecine

In addition to the benefit of open surgical treatment of the scaphoid, a reduced downtime and a rapid return to work, percutaneous screw technique also reduces operative risks, avoids the possibility of soft tissue collapsing, the devascularisation of the fracture site and therefore is associated with lower risks of nonunion. The authors report the case of a 27-year-old patient, receiving surgical treatment for a non-displaced fracture (type 4 of the Schernberg classification) He received a retrograde percutaneous screw fixation. Patient follow up was simple, he was discharged, on the first day postoperative, with a wrist brace that the patient wore for 15 days. Subsequently he started self-rehabilitation. The healing was achieved at around 2 months and 15 days. He was a student who did not stop its courses, however he was forbidden to make efforts for 3 months. This is a technique that gives very good results in the short term. Indication is limited to non-displaced scaphoid fractures.

En plus des bénéfices de la chirurgie à ciel ouvert du scaphoïde, la réduction de la durée d'immobilisation et le retour rapide au travail, le vissage percutané permet également de réduire le risque opératoire et d'éviter un délabrement des tissus mous, une dévascularisation du foyer de fracture et par conséquent cette technique présente moins de risque de pseudarthrose. Les auteurs rapportent le cas d'un patient de 27 ans, opéré pour une fracture non déplacée type 4 de Schernberg. Il a bénéficié d'un vissage percutané rétrograde. Les suites étaient simples, et la sortie à J1 post-opératoire avec une orthèse du poignet, que le patient a gardé pendant 15 j, puis il a commencé l'auto rééducation. La consolidation a été obtenue vers 2 mois et 15j, il s'agit d'un étudiant qui n'as pas arrêté ses cours. Cependant, on lui a interdit tout travail de force pendant 3 mois. Il s'agit d'une technique qui donne de très bon résultats dans l'immédiat, son indication est limitée aux fractures non déplacées du scaphoïde.

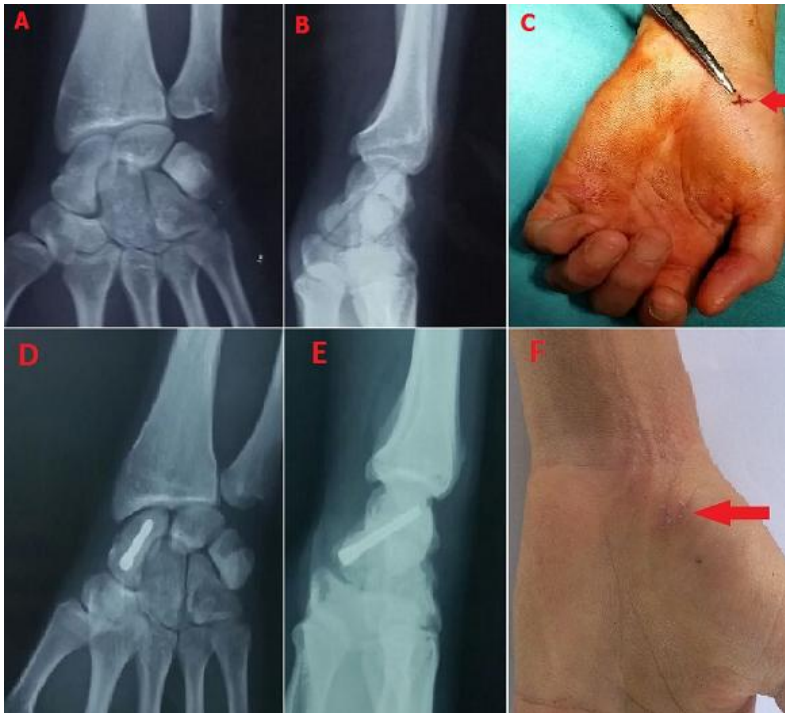


Figure 1: (A) radio préopératoire de face montrant une fracture non déplacée du scaphoïde; (B) radio préopératoire de profil montrant une fracture non déplacée du scaphoïde; (C) image peropératoire montrant l'abord de 5mm ayant permis le visage; (D) radio de contrôle post-opératoire de face montrant la stabilisation de la fracture par une vis d'HERBERT; (E) radio de contrôle post-opératoire de face montrant la stabilisation de la fracture par une vis d'HERBERT; (F) aspect du poignet et de la cicatrice opératoire 2 semaines après l'intervention chirurgicale