

# Images in medicine

## Récidive à localisation rare d'une synovite villo-nodulaire du genou

### *Rare localization of a recurrent villo-nodular synovite of the knee*

Mohamed Amine Karabila<sup>1,&</sup>, Hmouri Ismail<sup>1</sup>

<sup>1</sup>Service de Chirurgie Traumato-orthopédie, CHU Ibn Sina, Rabat, Maroc

<sup>&</sup>Corresponding author: Mohamed amine Karabila, Service de Chirurgie Traumato-orthopédie, CHU Ibn Sina, Rabat, Maroc

Mots clés: Récidive, synovite, genou

Received: 31/12/2015 - Accepted: 30/03/2016 - Published: 06/04/2016

**Pan African Medical Journal. 2016; 23:164 doi:10.11604/pamj.2016.23.164.8763**

This article is available online at: <http://www.panafrican-med-journal.com/content/article/23/164/full/>

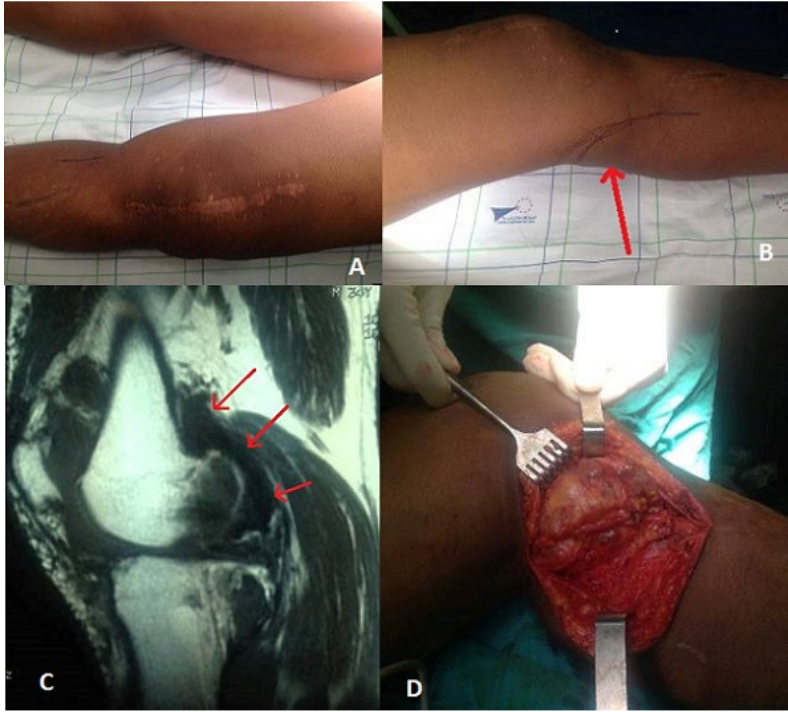
© Mohamed Amine Karabila et al. The Pan African Medical Journal - ISSN 1937-8688. This is an Open Access article distributed under the terms of the Creative Commons Attribution License (<http://creativecommons.org/licenses/by/2.0>), which permits unrestricted use, distribution, and reproduction in any medium, provided the original work is properly cited.

### Image en médecine

*Villonodular synovitis is a rare benign condition characterized by villous or nodular hyperplasia of the synovial of unknown etiology. It causes pain and articular swelling. MRI is the imaging modality of choice in patients with a clinical suspicion of villonodular synovitis, but histopathological examination gives definitive diagnosis. Its natural evolution is marked by a high rate of recurrence and treatment is often difficult. We present the case of a 30 year old patient who showed recurrent villo-nodular synovitis in the posterior compartment of the left knee (A,B,C) after subtotal synovectomy in 2012. In the second step, the patient underwent posterior synovectomy (D) through a posterointernal approach after locating the popliteal pedicle. The treatment of this disease is not well defined given the rarity of the condition, but total synovectomy remains the best treatment option to reduce the risk of recurrence.*

**Key words:** *Recurrence, synovitis, knee*

La synovite villo-nodulaire est une affection bénigne rare, caractérisée par une hyperplasie villose ou nodulaire de la synoviale d'étiologie inconnue. Elle se présente par des douleurs et une tuméfaction articulaire. L'IRM est l'examen radiologique de choix en cas de suspicion clinique, mais l'examen histopathologique donne le diagnostic définitif. L'évolution naturelle est marquée par un haut taux de récurrences et le traitement est donc souvent difficile. Nous présentons le cas d'un patient âgé de 30 ans présentant une récurrence d'une synovite villo-nodulaire à localisation postérieure du genou (A, B, C) gauche après une synovectomie sub-totale en 2012. Pour le deuxième geste, le patient a bénéficié d'une synovectomie postérieure (D) par voie postéro interne après repérage du pédicule poplité. Le traitement de cette pathologie est mal codifiée vu la rareté de l'affection, mais la synovectomie totale reste la meilleure option thérapeutique pour diminuer le risque de récurrence.



**Figure 1:** A) aspect tuméfié du genou avec une cicatrice médiane en rapport avec la synovectomie réalisée en 2012; B) préparation du trajet de l'incision en regard de la tuméfaction postérieure du genou; C) IRM du genou montrant la volumineuse masse en hypo-signal en T2; D) aspect peropératoire de la synovite