

# Images in medicine

## Calcinose tumorale chez un hémodialysé

### *Tumoral calcinosis in a patient on hemodialysis*

Manel Jellouli<sup>1,8</sup>, Tahar Gargah<sup>1</sup>

<sup>1</sup>Service de Pédiatrie, Hôpital Charles Nicolle, Tunis, Tunisie

<sup>8</sup>Corresponding author: Manel Jellouli, Service de Pédiatrie, Hôpital Charles Nicolle, Tunis, Tunisie

Mots clés: Calcinose tumorale, dialyse, insuffisance rénale

Received: 02/11/2015 - Accepted: 03/01/2016 - Published: 31/03/2016SSSSSS

**Pan African Medical Journal. 2016; 23:155 doi:10.11604/pamj.2016.23.155.8335**

This article is available online at: <http://www.panafrican-med-journal.com/content/article/23/155/full/>

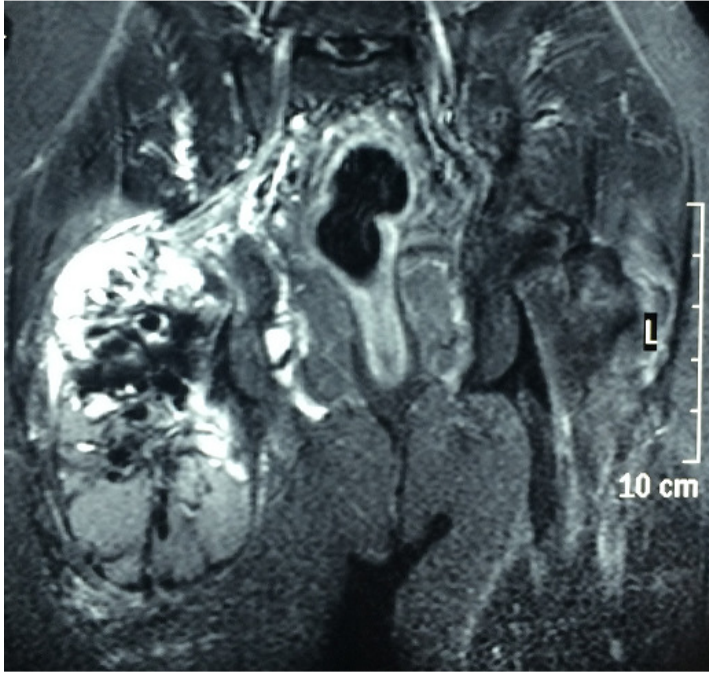
© Manel Jellouli et al. The Pan African Medical Journal - ISSN 1937-8688. This is an Open Access article distributed under the terms of the Creative Commons Attribution License (<http://creativecommons.org/licenses/by/2.0>), which permits unrestricted use, distribution, and reproduction in any medium, provided the original work is properly cited.

### Image en médecine

*Tumoral calcinosis is a rare benign condition, characterized by calcium deposition in the soft tissue in extra-articular location which progresses toward a tumoral form. It can be primary or secondary to chronic renal insufficiency. We report a new case of tumoral calcinosis in a 27 years old young man. This patient with renal failure secondary to a malformative uropathy over a period of 15 years, was treated initially with peritoneal dialysis and hemodialysis. The patient presented since 5 months a gradual swelling of the hip causing difficulty walking. Examination revealed a stony consistency infiltration. There was no abnormal skin lesion. Pelvic radiograph highlighted significant diffuse calcium deposits in the Ssubcutaneous tissue. Bone scan showed increased uptake of the hip. MRI showed tumoral calcinosis of the posterior surface of the root of the thigh, measuring 14x13x12 cm, well limited, heterogeneous with fine peripheral and septal contrast, located at the level of large gluteal muscle, of the adductor magnus muscle and taking the proximal part of the conjoint tendon of the biceps femoris and the semitendinosus. This mass came into contact with the sciatic nerve without affecting the back. Laboratory tests found calcemia at 2,33 mmol/L, phosphoremy at 3,1 mmol/L, parathyroid hormone (PTH) at 770 ng/L and creatinine at 977 mol/L. The patient was offered a surgical procedure but he refused it.*

**Key words:** Tumoral calcinosis, dialysis, kidneys failure

La calcinose tumorale est une affection bénigne rare, qui se caractérise par le dépôt de matériel calcique dans les tissus mous extra-articulaires prenant une forme tumorale. Elle peut être primitive ou secondaire à une insuffisance rénale chronique. Nous rapportons un nouveau cas de calcinose tumorale chez un jeune homme âgé de 27 ans. Ce patient est en insuffisance rénale terminale secondaire à une uropathie malformative depuis 15 ans, traité initialement par dialyse péritonéale puis par hémodialyse. Le patient présentait depuis 5 mois une tuméfaction progressive de la hanche le gênant à la marche. L'examen trouvait une infiltration de consistance pierreuse. Il n'y avait pas de lésion cutanée anormale. La radiographie du bassin mettait en évidence d'importants dépôts calciques diffus dans le tissu souscutané. La scintigraphie osseuse montre une hyperfixation en regard de la hanche. L'imagerie par résonance magnétique trouvait une calcinose tumorale de la face postérieure de la racine de la cuisse mesurant 14x13x12 cm bien limitée hétérogène avec fine prise de contraste périphérique et des septas, situé au niveau du muscle grand fessier, grand adducteur et prenant la partie proximale du tendon conjoint du biceps fémoral et semi tendineux. Cette masse arrive au contact du nerf sciatique sans engagement du derrier. La biologie trouvait une calcémie à 2,33 mmol/L, phosphorémie à 3,1 mmol/L, parathyroïde hormone (PTH) à 770 ng/L et créatinine à 977 mol/L. Une indication opératoire était proposée mais refusé par le patient.



**Figure 1:** l'imagerie par résonance magnétique montrant une calcinose tumorale de la face postérieure de la racine de la cuisse bien limitée hétérogène situé au niveau du muscle grand fessier, grand adducteur sans engainement du nerf sciatique