

Images in medicine

La cholécystite sur moignon: un mythe ou une réalité?

Ammar Mahmoudi^{1,&}, Khadija Zouari¹

¹Service de Chirurgie Générale et Digestive, CHU Fattouma Bourguiba de Monastir, Tunisie

[&]Corresponding author: Ammar Mahmoudi, Service de Chirurgie Générale et Digestive, CHU Fattouma Bourguiba de Monastir, Rue du 1^{er} juin. C.P : 5000, Monastir, Tunisie

Key words: cholécystite lithiasique, cholécystectomie sub-totale, moignon vésiculaire

Received: 12/04/2015 - Accepted: 31/10/2015 - Published: 10/11/2015

Pan African Medical Journal. 2015; 22:215 doi:10.11604/pamj.2015.22.215.6800

This article is available online at: <http://www.panafrican-med-journal.com/content/article/22/215/full/>

© Ammar Mahmoudi et al. The Pan African Medical Journal - ISSN 1937-8688. This is an Open Access article distributed under the terms of the Creative Commons Attribution License (<http://creativecommons.org/licenses/by/2.0>), which permits unrestricted use, distribution, and reproduction in any medium, provided the original work is properly cited.

Image en médecine

Une cholécystectomie subtotala expose au risque de cholécystite sur moignon, bien qu'elle constitue une option sûre face à une inflammation sévère du triangle de Calot permettant de réduire le risque de plaie biliaire. Malgré une histoire parfois typique, le diagnostic est souvent retardé en raison d'une faible suspicion. Par conséquent les cliniciens devraient évoquer ce diagnostic. Une fois le diagnostic confirmé, il convient de réaliser une ré-intervention pour exciser le moignon. Nous rapportons le cas d'un patient âgé de 43 ans opéré par laparotomie sous-costale droite pour un pycholécyste lithiasique. Il a été réalisé une cholécystectomie. L'examen anatomo-pathologique avait conclu à une cholécystite aiguë avec péri-cholécystite. Deux ans après, le patient présentait un syndrome douloureux et fébrile de l'hypocondre droit depuis trois jours et a été traité à tort pour pneumopathie droite avec une radiographie thoracique normale. A l'examen, le patient était fébrile à 38,5°C, et il existait une défense à la palpation de l'hypocondre droit. Il existait un syndrome inflammatoire biologique. L'échographie était non contributive. La tomodensitométrie avait montré un aspect d'une cholécystite sur moignon avec une infiltration importante tout autour. La cholangio-IRM avait montré une néo-cavité au niveau du lit vésiculaire d'environ 3,5x1,5 cm contenant une concrétion lithiasique ovale de 15 mm de grand axe qui se continue avec le canal cystique sans dilatation des voies biliaires. Sous couverture antibiotique, la reprise de la sous-costale avait permis, difficilement, l'exérèse du moignon et une cholangiographie per-opératoire montrant une vacuité des voies biliaires. Les suites opératoires étaient simples.

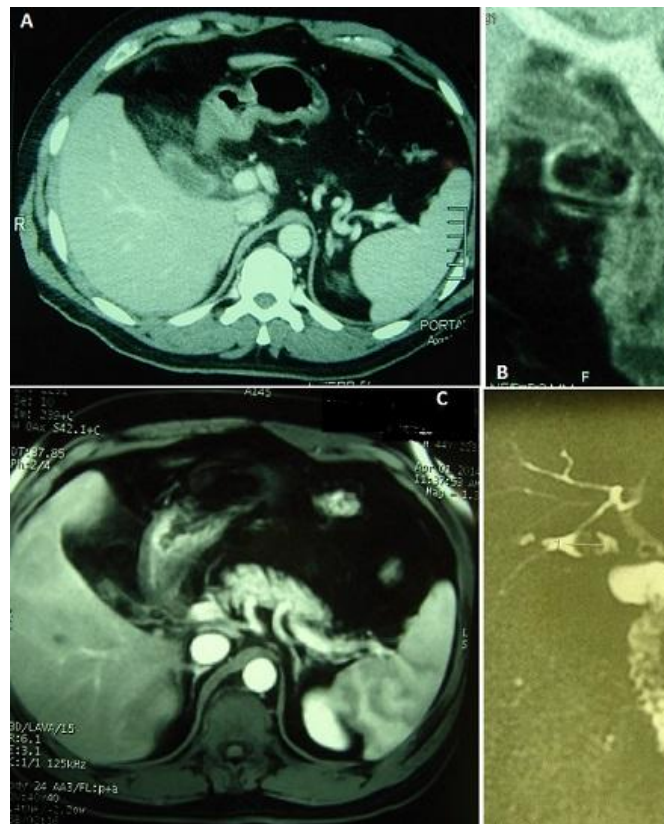


Figure 1: (A) tomodensitométrie abdominale en coupe axiale: présence en sous-hépatique d'un moignon vésiculaire à paroi épaissie associé à une importante infiltration tout autour; (B) tomodensitométrie abdominale en reconstruction frontale: présence en sous-hépatique d'un moignon vésiculaire à paroi épaissie associé à une importante infiltration tout autour. Le canal cystique et la voie biliaire principale sont non dilatés; (C) IRM abdominale en coupe axiale: présence d'une néo-cavité au niveau du lit vésiculaire d'environ 3,5 x 1,5 cm contenant une concrétion lithiasique ovale; (D) cholangio-IRM: présence d'un moignon vésiculaire, à paroi épaissie, d'environ 3,5 x 1,5 cm contenant une concrétion lithiasique ovale de 15 mm de grand axe. Le moignon se continue avec le canal cystique qui est long s'implantant à gauche de la voie biliaire principale. Pas de dilatation des voies biliaires intra et extra-hépatiques