

Images in medicine

Métastases septique neuro-méningée suite à une otite à pneumocoque

Coulibaly Mahamadoun^{1,*}, Mohamed Khatouf¹

¹Service d'Anesthésie-Réanimation Polyvalente A1, CHU Hassan II de Fès, Maroc

*Corresponding author: Coulibaly Mahamadoun, Service d'Anesthésie-Réanimation Polyvalente A1, CHU Hassan II de Fès, Maroc

Key words: Métastases, méningite à Pneumocoque, Otite purulente

Received: 12/04/2014 - Accepted: 13/08/2014 - Published: 23/02/2015

Pan African Medical Journal. 2015; 20:164 doi:10.11604/pamj.2015.20.164.4358

This article is available online at: <http://www.panafrican-med-journal.com/content/article/20/164/full/>

© Coulibaly Mahamadoun et al. The Pan African Medical Journal - ISSN 1937-8688. This is an Open Access article distributed under the terms of the Creative Commons Attribution License (<http://creativecommons.org/licenses/by/2.0>), which permits unrestricted use, distribution, and reproduction in any medium, provided the original work is properly cited.

Image en médecine

Nous rapportons l'observation médicale d'un patient de 39 ans admis dans notre formation pour méningite à Pneumocoque à point de départ ORL (Otite purulente) non traité 10 jours auparavant. L'évolution était favorable sous Ceftriaxone 50mg/kg/12h. La TDM trouvait un oedème cérébral diffus compatible avec une méningo-encéphalite. L'imagerie par résonance magnétique (IRM) trouvait des lésions faisant évoquer une métastase septique.

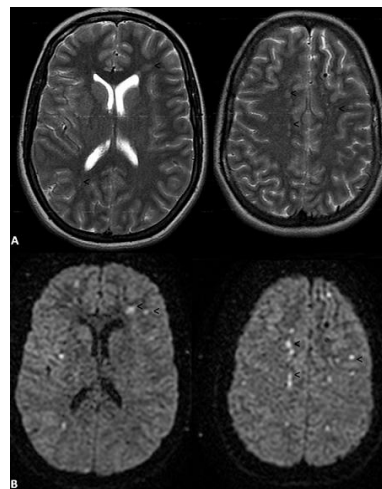


Figure 1: IRM cérébrale: Séquences dans le plan axial en pondération T2 (A) avec images correspondantes en séquence de diffusion (B), objectivant de multiples lésions millimétriques sustentorielles en hypersignal T2, associées à une restriction de la diffusion (hyperintensités : tête de flèche) et intéressant des territoires vasculaires multiples compatibles avec une origine embolique