

## Case report

### Une étiologie rare de kyste médiastinal

**Hicham Fenane<sup>1, &</sup>, Mohamed Bouchikh<sup>1</sup>, El mehdi Maidi<sup>1</sup>, Damsane Lamboni<sup>1</sup>, Abdellah Achir<sup>1</sup>, Fahd Ouchen<sup>1</sup>, Mbola oyali<sup>1</sup>, Mohamed Caidi<sup>1</sup>, Said Al Aziz<sup>1</sup>, Abdellatif Benosman<sup>1</sup>**

<sup>1</sup>Service de chirurgie thoracique hôpital Ibn Sina, Rabat, Maroc

<sup>&</sup>Corresponding author: Hicham Fenane, Service de chirurgie thoracique hôpital Ibn Sina, Rabat, Maroc

Key words: Etiologie, kyste médiastinal, goitre ectopique endothoracique

Received: 20/07/2013 - Accepted: 01/05/2014 - Published: 10/09/2014

#### Abstract

Le goitre ectopique endothoracique est une maladie rare, il représente moins de 1% de l'ensemble des goitres endothoracique, son diagnostic positif est parfois difficile et repose sur les données de l'imagerie. Le traitement est chirurgical en raison des risques de compression et de dégénérescence maligne. Nous rapportant un cas particulier d'un goitre ectopique endothoracique prenant la forme d'une masse kystique du médiastin avec des signes de compression du nerf phrénique.

**Pan African Medical Journal. 2014; 19:24 doi:10.11604/pamj.2014.19.24.3126**

This article is available online at: <http://www.panafrican-med-journal.com/content/article/19/24/full/>

© Hicham Fenane et al. The Pan African Medical Journal - ISSN 1937-8688. This is an Open Access article distributed under the terms of the Creative Commons Attribution License (<http://creativecommons.org/licenses/by/2.0>), which permits unrestricted use, distribution, and reproduction in any medium, provided the original work is properly cited.

## Introduction

---

Le goitre ectopique endothoracique est une maladie rare, il représente moins de 1% de l'ensemble des goitres endothoraciques. Il est défini par la présence d'une formation thyroïdienne de siège médiastinale avec sa propre vascularisation, sans connexion anatomique avec la glande cervicale et qui n'est pas la métastase d'un cancer thyroïdien. Nous rapportant un cas particulier d'un goitre ectopique endothoracique prenant la forme d'une masse kystique du médiastin avec des signes de compression du nerf phrénique.

## Patient et observation

---

Patiente de 38 ans, sans antécédents pathologiques, qui présentait 3 mois avant son admission une douleur thoracique gauche, une dyspnée d'effort et une toux sèche. La radiographie du thorax montrait une opacité de tonalité hydrique occupant la moitié inférieure de l'hémi-champ pulmonaire gauche à bord externe en contact avec la paroi, et à bord interne noyé dans le médiastin **Figure 1**. La tomодensitométrie thoracique avait montré la présence d'une masse médiastinale kystique à contenu épais comprimant le lingula, de 14 cm de diamètre antéropostérieur sur 11 cm de largeur, avec une paroi épaisse refoulant le médiastin vers le côté droit **Figure 2**. Le bilan biologique était sans anomalies notamment la TSH qui était normale. Une résection chirurgicale était alors décidée vu le caractère compressif de la tumeur. La voie d'abord était une thorcotomie postérolatérale gauche. L'exploration chirurgicale avait trouvé une masse encapsulée du médiastin antérieur, sans prolongement cervical qui refoulait et comprimait le poumon, et dont la capsule adhérait intimement au nerf phrénique. Le geste chirurgical était une résection complète de la masse et de sa capsule après une dissection minutieuse du nerf phrénique. Les suites opératoires étaient marquées par une parésie diaphragmatique qui avait régressée spontanément après trois mois. L'examen anatomopathologique avait confirmé le diagnostic d'un goitre multi-nodulaire bénin contenant une grande quantité d'un liquide noirâtre épais correspondant à du colloïde.

## Discussion

---

Les lésions kystiques du médiastin sont rares et représentent 12 à 30 % des masses médiastinales, elles sont essentiellement d'origines congénitales [1]. Leurs étiologies sont multiples et sont principalement dominées par les kystes bronchogéniques qui représentent 50 à 60% de l'ensemble des kystes médiastinaux. On y retrouve également : les kystes para-œsophagiens, les kystes à paroi mésothéliale, les lymphangiomes kystiques, les kystes thymiques, les kystes parathyroïdiens et les méningocèles [1]. Le goitre ectopique n'est pas une étiologie habituelle des masses kystiques médiastinales, on pense que cette présentation pourrait être expliquée par le contenu colloïde qui reste enfermé dans le tissu thyroïdien.

Le goitre endothoracique ectopique ou goitre primaire se développe à partir d'un tissu ectopique thyroïdien résultant d'une anomalie de sa migration lors de l'embryogénèse [2]. Il représente moins de 1% des goitres endothoraciques [2]. C'est plus fréquent chez la femme que chez l'homme, l'âge moyen de découverte est de 45 ans [3]. Le développement se fait souvent dans le médiastin antérieur 75% à 94%, il se fait dans le médiastin postérieur dans 10% à 15% et il se fait plus du côté droit que du côté gauche.

L'euthyroïdie clinique et biologique est la règle chez la majorité des patients présentant un goitre ectopique mais des cas cliniques d'hyperthyroïdie sont reportés dans la littérature [4]. Les goitres de petite taille peuvent rester longtemps asymptomatiques. Au moment du diagnostic plus de la moitié des goitres ectopiques sont symptomatiques [3]. Ces symptômes ne sont pas spécifiques et sont la conséquence d'une compression des organes de voisinage [5]. La douleur thoracique est retrouvée chez 71% des patients, une compression veineuse est retrouvée chez 57% et la dyspnée est retrouvée chez 43% des patients [3]. On peut avoir une dysphagie par compression œsophagienne ainsi qu'une compression nerveuse qui peut être responsable d'une parésie ou paralysie de la corde vocale, ou encore d'un syndrome de Claude Bernard-Horner [5], dans notre cas nous avons observé une parésie phrénique.

En effet chez notre patiente une ascension de la coupole diaphragmatique gauche était retrouvée en pré-opératoire, ce qui peut être expliqué par la compression du nerf phrénique.

La radiographie du thorax peut montrer une opacité hydrique du médiastin, la tomодensitométrie reste l'examen de choix en matière de diagnostic elle a une sensibilité de 100% pour Michel et al [6], en montrant une masse régulière, et hétérogène. L'imagerie par résonance magnétique donne une étude morphologique fine du goitre et ses rapports. La supériorité de l'IRM sur la TDM a été suggérée par Janati et al dans le goitre médiastinal aberrant, et les goitres à composante vasculaire [5]. La scintigraphie peut aider au diagnostic on montrant une fixation à distance de la thyroïde cervicale [2].

Une fois le diagnostic de goitre ectopique posé ou devant l'incertitude diagnostique la chirurgie doit être envisagée en raison du risque de compression des éléments thoraciques et du risque de malignité qui ne dépasse pas cependant celui des goitres cervicaux et qui est de l'ordre de 3-20% selon les auteurs [2,4,5]. La thyroïdectomie totale est le geste chirurgical indiquée dans les goitres endothoracique primaires. La cervicotomie est vouée à l'échec et est dangereuse en raison de la vascularisation d'origine thoracique [2]. La voie d'abord est fonction de la localisation du goitre.

## Conclusion

---

Le goitre ectopique intra-thoracique est rare, la présentation sous forme de masse kystique du médiastin est exceptionnelle, le diagnostic repose sur les données de l'imagerie et le traitement est chirurgical.

## Conflits d'intérêts

---

Les auteurs ne déclarent aucun conflit d'intérêts

## Contributions des auteurs

---

Tous les auteurs ont contribué à la rédaction de ce manuscrit lu et approuvé la version finale.

## Figures

---

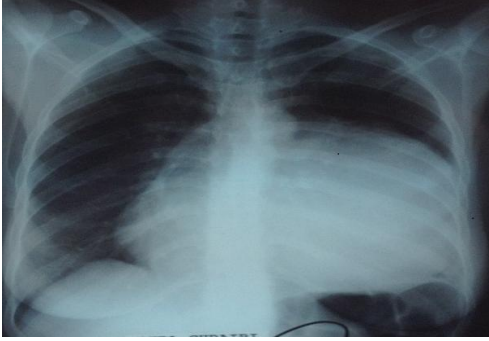
**Figure 1:** la radiographie du thorax montrant une opacité de tonalité hydrique occupant la moitié inférieure de l'hémi-champ pulmonaire gauche à bord externe en contact avec la paroi, et à bord interne noyé dans le médiastin

**Figure 2:** la tomодensitométrie thoracique avait montré la présence d'une masse médiastinale kystique à contenu épais, sans continuité avec la région cervicale

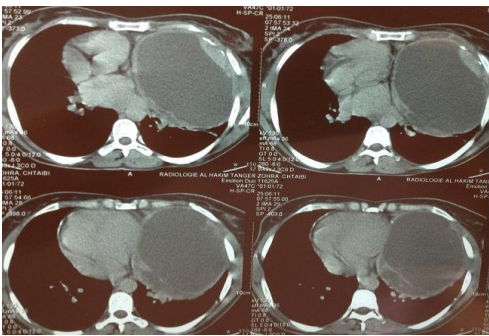
## Références

---

1. F Le Pimpec-Barthes et al. Les Kystes du médiastin : approche diagnostique et traitement. Rev Pneumol Clin. 2010 Feb;66(1):52-62. [PubMed](#) | [Google Scholar](#)
2. Ming-Hsun Wu, Kuen-Yuan Chen, Koung-Yi Liaw, Tien-Shan Huang, Po-Huang Lee. Primary Intrathoracic Goiter. J Formos Med Assoc. 2006;105(2):160-163. [PubMed](#) | [Google Scholar](#)
3. T Clark Gamblin, G Russell Jennings, Dudley B Christie III, William M Thompson, Jr, and Martin L Dalton. Ectopic Thyroid. Ann Thorac Surg. 2003;75(6):1952-3. [PubMed](#) | [Google Scholar](#)
4. Kaplan M, Kauli R, Lubin E, Grunebaum M, Laron Z. Ectopic thyroid gland: A clinical study of 30 children and review. J Pediatr. 1978 Feb;92(2):205-9. [PubMed](#) | [Google Scholar](#)
5. A Bazire, S Lesven, G Portard, C Leroyer. Goitre endothoracique. EMC. 6-047-D-30. [PubMed](#) | [Google Scholar](#)
6. Michel LA, Bradpiece HA. Surgical management of substernal goitre. Br J Surg. 1988 Jun;75(6):565-9. [PubMed](#) | [Google Scholar](#)



**Figure 1:** la radiographie du thorax montrant une opacité de tonalité hydrique occupant la moitié inférieure de l'hémi-champ pulmonaire gauche à bord externe en contact avec la paroi, et à bord interne noyé dans le médiastin



**Figure 2:** la tomodensitométrie thoracique avait montré la présence d'une masse médiastinale kystique à contenu épais, sans continuité avec la région cervicale