

Images in medicine

Seins surnuméraires axillaires bilatéraux

Nadia Khoummane^{1,*}, Mounia Yousfi¹

¹Service de Gynécologie Obstétrique , de Cancérologie et de Grossesses à haut risque, Maternité Souissi de Rabat, Maroc

^{*}Corresponding author: Nadia Khoummane, Service de Gynécologie Obstétrique , de Cancérologie et de Grossesses à haut risque, Maternité Souissi, Rabat, Maroc

Key words: Seins surnuméraires, ligne axillaire, glandes mammaires

Received: 09/08/2013 - Accepted: 09/08/2013 - Published: 22/01/2014

Pan African Medical Journal. 2014; 17:45 doi:10.11604/pamj.2014.17.45.3203

This article is available online at: <http://www.panafrican-med-journal.com/content/article/17/45/full>

© Nadia Khoummane et al. The Pan African Medical Journal - ISSN 1937-8688. This is an Open Access article distributed under the terms of the Creative Commons Attribution License (<http://creativecommons.org/licenses/by/2.0>), which permits unrestricted use, distribution, and reproduction in any medium, provided the original work is properly cited.

Image en médecine

Au cours du développement embryologique, les seins apparaissent sur deux crêtes mammaires initiales se situant sur une ligne se prolongeant de la ligne axillaire à la face antéro-interne de la cuisse. Les seins surnuméraires (polymastie ou encore hypermastie) sont dues à l'absence de régression des bourgeons mammaires au cours de la vie embryonnaire. Les glandes mammaires accessoires axillaires sont fréquentes mais le plus souvent confondues avec le prolongement axillaire du sein. Leur diagnostic reste difficile en l'absence de mamelon et d'engorgement mammaire pendant l'allaitement et la gestation , ceci explique la confusion fréquente de cette anomalie avec les lipomes et adénopathie axillaire. Nous rapportons ici le cas d'une patiente de 36 ans , célibataire , G0P0, qui se présentait pour masse axillaire bilatérale depuis trois ans augmentant progressivement de volume, ces dernières étaient molles bien limitées non douloureuse à la palpation, mobile par rapport au plan profond et adhérente au plan superficiel sans signes inflammatoires en regard mesurant environ 6cm /6cm faisant évoquer en premier lieu un lipome axillaire, une échographie faite a révélé une structure mammaire ectopique. Le traitement a consisté en une exérèse chirurgicale bilatérale avec examen anatomopathologique confirmant le diagnostic de seins surnuméraires sans lésion tumorale décelable.

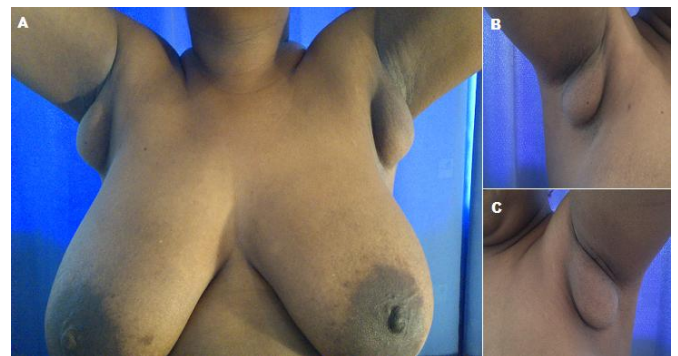


Figure 1: A) seins surnuméraires axillaires bilatéraux; B) sein surnuméraire droit sans mamelon portant confusion avec un lipome axillaire; C) masse axillaire gauche correspondant à un sein accessoire