

Images in medicine

Plaques sclérales séniles



Senile scleral plaques

Mohamed Elyadari^{1,8}, Amina Berraho¹

¹Service d'Ophthalmologie B Hôpital des Spécialités, Chu IBN Sina Rabat, Quartier Souissi 6220 Rabat, Maroc

⁸Corresponding author: Mohamed Elyadari, Service d'ophtalmologie B Hôpital des spécialités, Chu IBN Sina Rabat, Rabat, Quartier Souissi 6220 Rabat, Maroc

Mots clés: Sclère, plaques, séniles

Received: 09/02/2017 - Accepted: 07/03/2017 - Published: 14/09/2017

Pan African Medical Journal. 2017; 28:31 doi:10.11604/pamj.2017.28.31.11941

This article is available online at: <http://www.panafrican-med-journal.com/content/article/28/31/full/>

© Mohamed Elyadari et al. The Pan African Medical Journal - ISSN 1937-8688. This is an Open Access article distributed under the terms of the Creative Commons Attribution License (<http://creativecommons.org/licenses/by/2.0>), which permits unrestricted use, distribution, and reproduction in any medium, provided the original work is properly cited.

Image en médecine

Nous rapportons le cas d'une femme âgée de 75 ans, hypertendue sous traitement, pseudophake au niveau de l'œil droit, cataracte de l'œil gauche et chez qui l'examen ophtalmologique décèle de façon bilatérale et symétrique des zones de dépression sclérale de couleur grisâtre située en avant de l'insertion des deux muscles droits internes. La plaque sclérale est le résultat d'une dégénérescence de la sclère liée à l'âge et est habituellement asymptomatique. La zone sclérale touchée devient mince et légèrement déprimée. Les lésions sont décrites comme étant bilatérales, symétriques, bien définies et de forme ovoïde. Elles sont habituellement situées en avant de l'insertion des muscles droits internes.

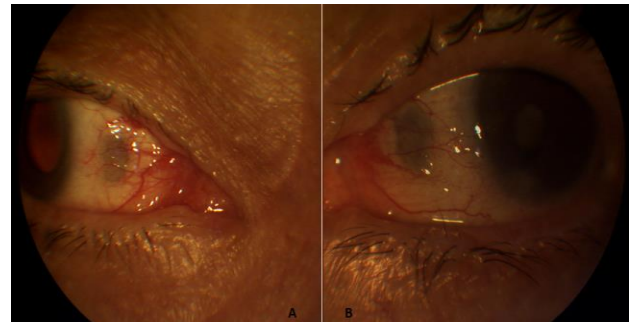


Figure 1: dépressions sclérales grisâtres ovoïdes situées en avant de l'insertion des deux droits médiaux: (A) œil droit; (B) œil gauche