

## Case report

### Tumeur d'Abrikossoff à localisation gastrique: à propos d'un nouveau cas



#### *Gastric Abrikossoff tumor: about a new case*

**Youssef Hnach<sup>1,&</sup>, Mohamed Allaoui<sup>2</sup>, Mohamed Oukabli<sup>2</sup>**

<sup>1</sup>Service de Gastro-entérologie, 1<sup>er</sup> Centre Médico-chirurgical, Agadir, Maroc, <sup>2</sup>Service d'Anatomie Pathologique, Hopital Militaire d'Instruction Mohammed V, Rabat, Maroc

<sup>&</sup>Corresponding author: Youssef Hnach, Service de Gastro-entérologie, 1<sup>er</sup> Centre Médico-chirurgical, Agadir, Maroc

Mots clés: Tumeurs à cellules granuleuses, résection endoscopique, tumeur d'Abrikossoff

Received: 17/03/2015 - Accepted: 10/04/2015 - Published: 09/11/2017

#### **Résumé**

Les tumeurs à cellules granuleuses (TCG) sont des tumeurs peu fréquentes. Elles sont localisées préférentiellement au niveau de la peau et des tissus sous-cutanés. La localisation gastrique reste rare. A un nouveau cas de tumeur d'Abrikossoff à localisation gastrique ainsi qu'une brève revue de la littérature, on se propose d'étudier les particularités cliniques, endoscopiques et thérapeutiques de cette entité rare.

**Pan African Medical Journal. 2017;28:220. doi:10.11604/pamj.2017.28.220.6583**

This article is available online at: <http://www.panafrican-med-journal.com/content/article/28/220/full/>

© Youssef Hnach et al. The Pan African Medical Journal - ISSN 1937-8688. This is an Open Access article distributed under the terms of the Creative Commons Attribution License (<http://creativecommons.org/licenses/by/2.0>), which permits unrestricted use, distribution, and reproduction in any medium, provided the original work is properly cited.

## Abstract

*Granular cell tumors (GCT) are uncommon tumors. They mainly occur at the level of the skin and the subcutaneous tissues. Gastric tumor is rare. We here report a new case of gastric Abrikossoff tumor as well as a brief literature review. This study aims to examine the clinical, endoscopic and therapeutic features of this rare disease.*

**Key words:** Granular cell tumors, endoscopic resection, Abrikossoff tumor

## Introduction

---

Les tumeurs à cellules granuleuses (TCG) ont été décrites pour la première fois par Abrikossoff en 1926. Ils sont rares et le plus souvent bénignes. Ils touchent essentiellement la peau, les tissus sous-cutanés, la langue, le sein et l'appareil génital féminin. L'atteinte du tube digestif demeure rare ne dépassant pas 8% de l'ensemble (TCG) [1] et parmi ceux-ci le site le plus fréquent est l'œsophage, suivie du gros intestin [2]. La localisation gastrique est exceptionnelle, de nos jours 24 cas seulement ont été décrits [3]. A travers cette nouvelle observation nous entailleront les particularités cliniques, endoscopiques, histologiques et thérapeutiques de cette entité.

## Patient et observation

---

Une jeune patiente de 20 ans a été admise au sein de notre formation pour exploration endoscopique d'une dysphagie basse aux solides évoluant depuis 3 mois, sans antécédents pathologiques notables ni altération de l'état général, l'examen clinique est sans particularité, le bilan biologique a objectivé une anémie ferriprive à (Hb: 10g/dl). La vidéo endoscopie œso-gastro-duodénale retrouve une lésion bourgeonnante d'allure sous-muqueuse de la grande courbure fundique d'environ 25mm de diamètre, recouverte d'une muqueuse normale, sans autre anomalie (Figure 1). L'étude anatomopathologique ayant objectivée des fragments de muqueuse gastrique type fundique à chorion siège d'un processus prolifératif bénin. Il est fait de grandes cellules polyédriques à cytoplasme éosinophile, granuleux, à petits noyaux ronds hyperchromes, réguliers. Elles s'agencent en cordons réguliers séparés par un stroma peu abondant. Le diagnostic histologique de tumeur à cellules granuleuses d'Abrikossoff fundique a été retenu (Figure 2). La recherche d'une autre localisation de tumeur à cellules granuleuses, notamment oto-rhino-laryngée par un examen clinique et endoscopique, cutanée par un examen cutané minutieux et

pulmonaire par un scanner thoracique était négative. Le bilan d'extension comprenant une écho-endoscopique et une TDM thoraco-abdomino-pelvienne ayant conclu à une lésion touchant la muqueuse et la sous-muqueuse respectant la musculature sans adénopathies de voisinage ni métastases à distance. La résection endoscopique par mucoséctomie a été réalisée sans incidents, deux clips hémostatiques à visée prophylactique ont été placés. Une surveillance endoscopique est prévue à 3 mois.

## Discussion

---

Les tumeurs à cellules granuleuses (TCG) ont été décrites en 1926 par Abrikossoff qui a rapporté une série de cinq cas de tumeurs bénignes au niveau de la langue, alors qualifiées de « myoblastome à cellules granuleuses » [4]. Ces tumeurs sont rares (0,019% à 0,03% toutes tumeurs confondues), siègent essentiellement au niveau de la tête et du cou avec une atteinte préférentielle de la peau, du tissu sous cutané et de la langue [5]. La localisation digestive demeure exceptionnelle ne dépassant pas 5% et la localisation œsophagienne est la plus fréquente [6]. La localisation gastrique est associée à une localisation œsophagienne Synchrones dans 50% des cas [7]. Il s'agit le plus souvent de tumeurs sous-muqueuses, allant de quelques millimètres à plusieurs centimètres, Les TGC sont le plus souvent bénignes, quelques cas de malignité ont été décrits [8]. L'histogenèse des TCG demeure incertaine, l'origine neurogène est de nos jours l'hypothèse la plus admise du fait de l'immunomarquage neurogène (NSE et PS100) et de l'existence de neurofilaments à l'étude ultrastructurale [9]. Les biopsies doivent être multiples et profondes, permettent le diagnostic dans 80% des cas. Histologiquement, la tumeur comme c'est le cas de notre patiente est caractérisée par une prolifération de cellules de grandes tailles, polygonales, séparées par un stroma grêle avec un cytoplasme abondant chargé de fines granulations éosinophiles, les noyaux sont hyperchromatiques. À l'immunohistochimie, les cellules tumorales sont presque toujours

positives pour les marqueurs neurogènes: protéine S100 (100% des cas) et Neurone Specific Enolase ou NSE (90% des cas) [4]. L'échoendoscopie a permis l'étude mucineuse de l'invasion tumorale de la paroi gastrique. L'exérèse endoscopique demeure le traitement de choix en absence d'envahissement de la musculature, autrement la résection chirurgicale semble inévitable [7].

## Conclusion

---

Les tumeurs d'Abrikossoff sont des tumeurs rares, exceptionnellement malignes, dont le diagnostic peut être trompeur, d'où l'intérêt des biopsies per-endoscopiques systématiques de toute lésion. Leur aspect histologique est habituellement caractéristique. Leur prise en charge n'est pas consensuelle et fait habituellement appel à la résection endoscopique en cas de petite tumeur et au traitement chirurgical pour les tumeurs de plus grande taille.

## Conflits d'intérêts

---

Les auteurs ne déclarent aucun conflit d'intérêts.

## Contributions des auteurs

---

Tous les auteurs ont contribué à la conduite de ce travail. Tous les auteurs déclarent également avoir lu et approuvé la version finale du manuscrit.

## Figures

---

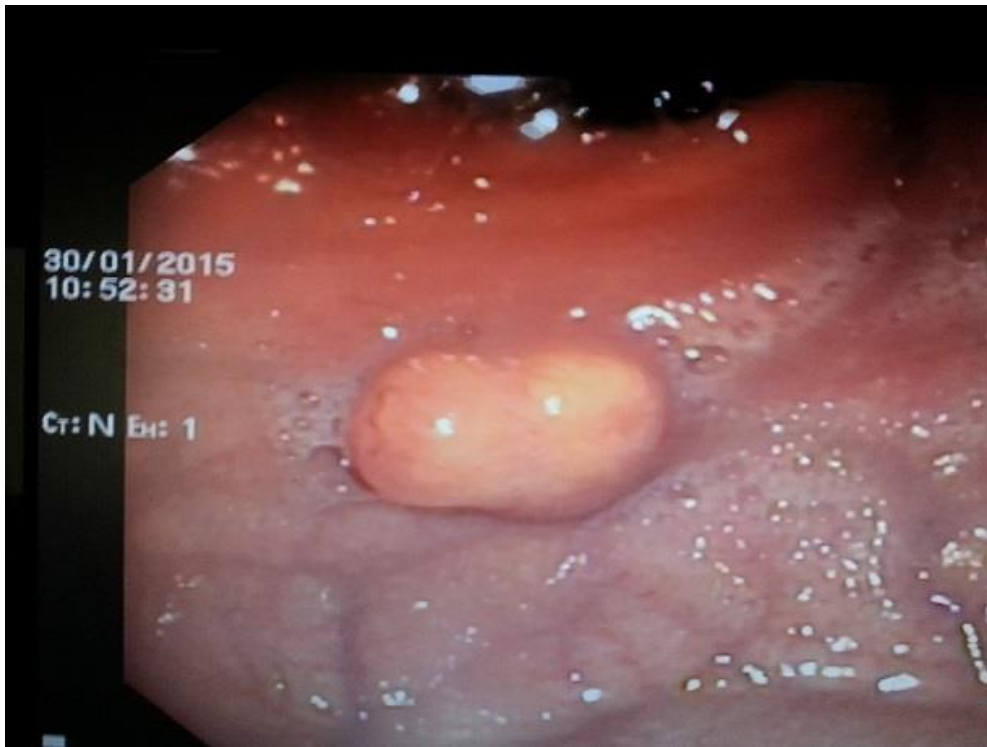**Figure 1:** Aspect endoscopique à la fibroscopie œso-gastro-duodénale montrant une lésion bourgeonnante d'allure sous-muqueuse de la grande courbure fundique d'environ 25 mm de diamètre

**Figure 2:** A) muqueuse gastrique siège d'une prolifération tumorale en nappes (HE, x50); B) les cellules tumorales sont de grande taille, grossièrement arrondies (HE, x400); C) elles sont pourvues d'un cytoplasme abondant éosinophile, d'aspect granulaire et de petits noyaux uniformes (HE, x400)

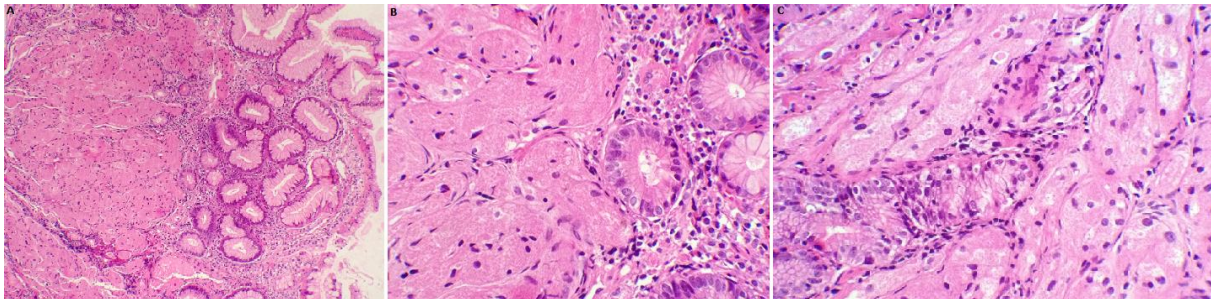
## Références

---

1. Morrison JG, Gray GF Jr, Dao AH, Adkins RB Jr. Granular cell tumors. *Am Surg.* 1987 Mar; 53(3): 156-60. **PubMed | Google Scholar**
2. Nakachi A, Miyazato H, Oshiro T, Shimoji H, Shiraiishi M, Muto Y. Granular cell tumor of the rectum: a case report and review of the literature. *J Gastroenterol.* 2000; 35(8): 631-4. **PubMed | Google Scholar**
3. Sebastián JJ, Bajador E, Yus C, Soria MT, Uribarrena R. Abrikossoff's tumor of the esophagus and the subcardial region. *Gastroenterol Hepatol.* 1998 Jan; 21(1): 26. **PubMed | Google Scholar**
4. Hellara O, Safer L, Hammami A, Ben Chaabène N, Hadhri R, Mahmoudi H, Ben Mansour W, Melki W, Bdioui F, Noomène F, Saffar H. Tumeur d'Abrikossoff à localisation œsophagienne: à propos d'un nouveau cas. *J Afr Hépatol Gastroentérol.* 2013; 7:41-45. **Google Scholar**
5. Argenyi ZB. Granular cell tumor World Health Organization classification of tumors pathology and genetics of the skin tumors. IARC Press, Lyon. 2006; 274-5. **Google Scholar**
6. Gavelli A, Clément N, Marmorale A et al. Tumeur d'Abrikossoff ou tumeur à cellules granuleuses de l'appendice. *Gastroenterol Clin Biol.* 2005 Feb; 29(2): 211-2. **Google Scholar**
7. Rosalia Patti, Piero Luigi Almasio, Gaetano Di Vita. Granular cell tumor of stomach: a case report and review of literature. *World J Gastroenterol.* 2006 June 7; 12(21): 3442-3445. **PubMed | Google Scholar**
8. Fletcher CDM. Diagnostic Histopathology of tumors. Edinburgh, Scotland: Churchill Livingstone. 1995. **Google Scholar**
9. Ayadi L, Khabir A, Fakhfakh I et al. Tumeur à cellules granuleuses. *Rev Stomatol Chir Maxillofac.* 2008 Jun; 109(3): 158-62. **Google Scholar**



**Figure 1:** Aspect endoscopique à la fibroscopie œso-gastro-duodénale montrant une lésion bourgeonnante d'allure sous-muqueuse de la grande courbure fundique d'environ 25 mm de diameter



**Figure 2:** A) muqueuse gastrique siège d'une prolifération tumorale en nappes (HE, x50); B) les cellules tumorales sont de grande taille, grossièrement arrondies (HE, x400); C) elles sont pourvues d'un cytoplasme abondant éosinophile, d'aspect granulaire et de petits noyaux uniformes (HE, x400)