

## Images in medicine

### Une étiologie rare du syndrome de la queue de cheval : l'hémangiome vertébral neuro-agressif



*A rare etiology of horse tail syndrome: neuro-aggressive vertebral hemangioma*

**Abderrazzak El Saqui<sup>1,&</sup>, Mohamed Aggouri<sup>1</sup>**

<sup>1</sup>Service de Neurochirurgie, CHU Hassan II, Fès, Maroc

<sup>&</sup>Corresponding author: Abderrazzak El Saqui, Service de Neurochirurgie, CHU Hassan II, Fès, Maroc

Mots clés: Angiome, agressif, rachis, IRM, chirurgie

Received: 25/12/2015 - Accepted: 03/02/2016 - Published: 24/02/2017

**Pan African Medical Journal. 2017; 26:95 doi:10.11604/pamj.2017.26.95.8717**

This article is available online at: <http://www.panafrican-med-journal.com/content/article/26/95/full/>

© Abderrazzak El Saqui et al. The Pan African Medical Journal - ISSN 1937-8688. This is an Open Access article distributed under the terms of the Creative Commons Attribution License (<http://creativecommons.org/licenses/by/2.0>), which permits unrestricted use, distribution, and reproduction in any medium, provided the original work is properly cited.

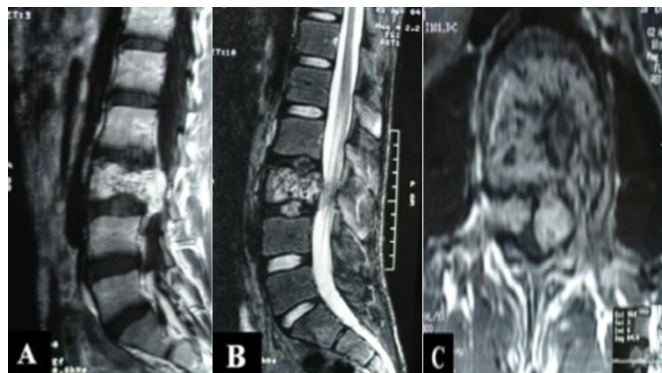
## Image en médecine

*We report the case of a 17-year old young patient, with no particular past medical history, admitted to the neurosurgical emergencies with progressive walking fatigability and urinary incontinence. Clinical examination showed discrete decline of lower limbs muscle strength (Frankel grade D paraparesis) associated with discrete epicritic deficit without sensory level. Lumbosacral spine MRI was performed based on the clinical picture of horse tail compression and showed spinous process invading the major part of the L3 vertebral body associated with anterior compressive epiduritis extending up to L4 vertebral body (A,B,C). The patient underwent retroperitoneal surgery for dural sac decompression. The postoperative course was uneventful. Anatomopathological examination confirmed the diagnosis of benign capillary angioma. After a 4-year follow-up period, the patient recovered muscle strength in the lower members as well as from urinary disorders. Aggressive vertebral hemangiomas are very rare. They are benign, usually unique, vascular lesions, commonly manifesting as spinal cord compression. MRI occupies an important role allowing direct multiplanar analysis and tissue characterization. The major role of MRI lies in showing epidural extension of hemangioma. Moreover it offers excellent visualization of nerve structures involvement.*

**Key words:** Angioma, aggressive, spine, MRI, surgery

Un patient âgé de 17 ans, sans antécédents pathologiques notables, admis aux urgences neurochirurgicales pour une fatigabilité progressive à la marche et des fuites urinaires. L'examen clinique a trouvé une discrète diminution de la force musculaire des deux membres inférieurs (paraparésie grade D de Frankel) associée à un discret déficit épicrotique sans niveau sensitif. Devant ce tableau de compression de la queue de cheval, une IRM du rachis lombo-sacrée a été réalisée et a montré la présence d'un processus vertébral envahissant la majeure partie du corps vertébral de L3 associée à une épидурite antérieure compressive se prolongeant jusqu'en regard du corps vertébral de L4 (A, B, C). Le patient a été

opéré par un abord rétro-péritonéal avec une décompression du sac dural. Les suites chirurgicales étaient simples. L'anatomopathologie a confirmé le diagnostic d'angiome capillaire bénin. Après un recul de 4 ans, le patient a récupéré sa force musculaire des membres inférieurs ainsi que ces troubles urinaires. Les hémangiomes vertébraux agressifs représentent une entité très rare. Il s'agit de lésions vasculaires bénignes, souvent uniques, qui se manifestent le plus souvent par des signes de compression médullaire. L'IRM occupe une place importante par le fait qu'elle permet une analyse multiplanaire directe et une caractérisation tissulaire. Elle trouve un intérêt majeur dans le bilan d'extension au niveau épидурal et permet une bonne approche du retentissement sur les structures nerveuses.



**Figure 1:** IRM du rachis lombo-sacrée en coupe sagittale, séquence T1 avec Gadolinium (A), séquence T2 (B) et coupe axiale (C), montrant un hémangiome vertébral envahissant la majeure partie du corps vertébral de L3 de même que les deux pédicules, les deux massifs articulaires et l'apophyse transverse gauche