

# Images in medicine

## Une localisation rare du fibrome chondromyxoïde: à propos d'un cas



### *Rare location of chondromyxoid fibroma: about a case*

**Mustafa Nkaoui<sup>1,\*</sup>, Mustapha Mahfoud<sup>1</sup>**

<sup>1</sup>Service de Chirurgie Orthopédique et de Traumatologie, CHU Ibn Sina, Université Mohammed V Souissi, Rabat, Maroc

\*Corresponding author: Mustafa Nkaoui, Service de Chirurgie Orthopédique et de Traumatologie, CHU Ibn Sina, Université Mohammed V Souissi, Rabat, Maroc

Mots clés: Chondromyxoïde, calcanéum, curetage, greffe

Received: 18/03/2017 - Accepted: 28/03/2017 - Published: 24/04/2017

**Pan African Medical Journal. 2017;26:219. doi:10.11604/pamj.2017.26.219.12289**

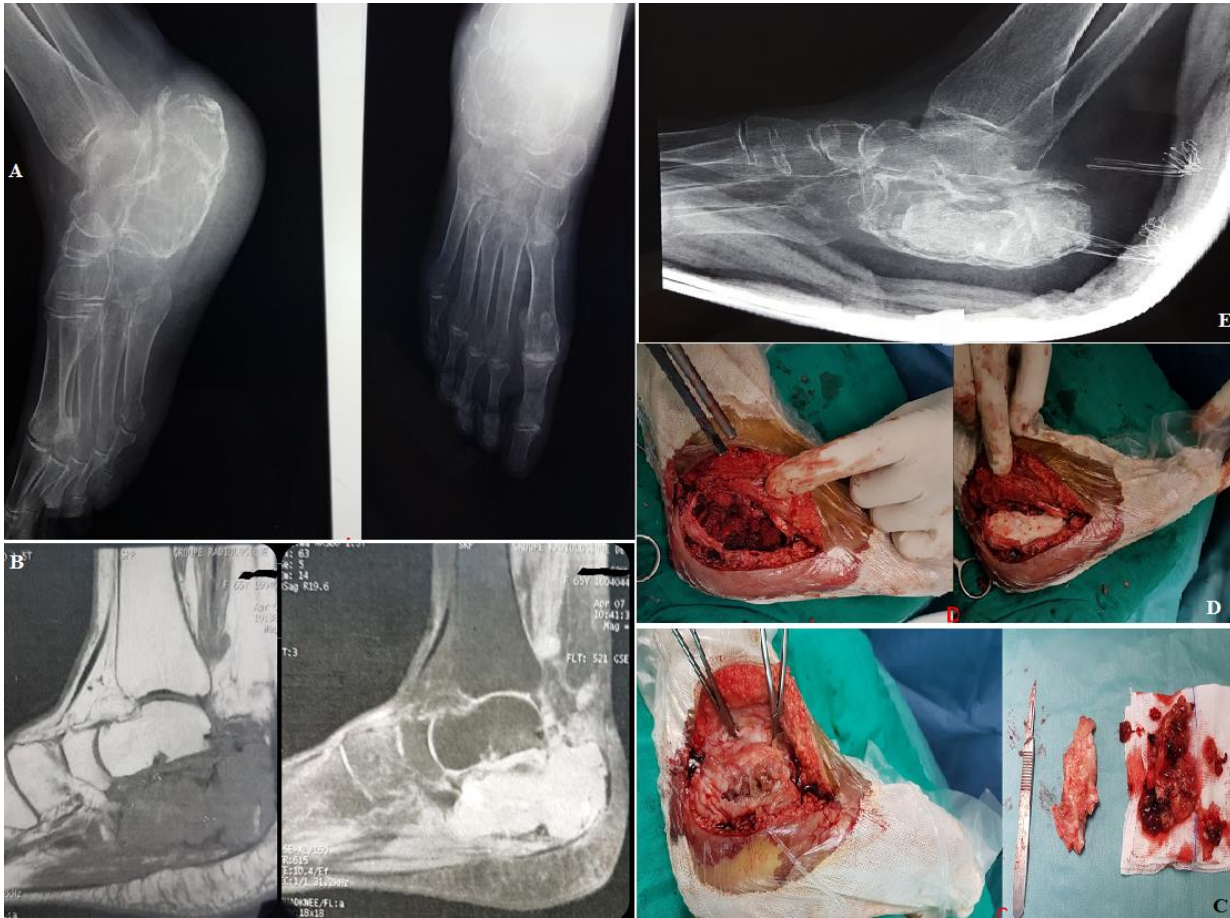
This article is available online at: <http://www.panafrican-med-journal.com/content/article/26/219/full/>

© Mustafa Nkaoui et al. The Pan African Medical Journal - ISSN 1937-8688. This is an Open Access article distributed under the terms of the Creative Commons Attribution License (<http://creativecommons.org/licenses/by/2.0>), which permits unrestricted use, distribution, and reproduction in any medium, provided the original work is properly cited.

## Images in medicine

*We here report the case of a 65-year old patient presenting with pain in the right ankle evolving for about 15 years, without manifestations of primary trauma. Clinical examination showed painful slightly swollen right ankle with limp, requiring the use of a cane. Patient's general status was preserved, with normal laboratory tests for infections. Standard radiological evaluation of the right ankle showed compartmentalized lytic lesion with peripheral osteocondensation of calcaneus and erosion of the posterior cortex (A). MRI showed lesion with hyposignal on T1, heterogeneous hypersignal on T2 (B). The patient underwent curettage-filling with cemented autologous bone graft taken from the iliac crest (C,D,E). Anatomico-pathological examination of the surgical specimen revealed chondromyxoid fibroma of calcaneus. At 6-months' follow-up the patient was self-contained, walking with slight limp not requiring the use of a cane and had no pain.*

Nous rapportons le cas d'une patiente âgée de 65 ans, qui consulte pour douleurs de la cheville droite évoluant depuis environ 15 ans, sans notion de traumatisme initial. L'examen clinique trouve une cheville droite douloureuse légèrement tuméfiée avec boiterie à la marche nécessitant l'utilisation d'une canne. L'état général est conservé avec un bilan biologique infectieux normal. Le bilan radiologique standard de la cheville droite montre une lésion lytique cloisonnée avec ostéocondensation périphérique du calcanéum, et érosion de la corticale postérieure (A). À l'IRM, la lésion est en hyposignal en T1, Hypersignal hétérogène en T2 (B). Un curetage-comblement par ciment avec greffe autologue prélevée au niveau de la crête iliaque a été réalisé (C, D,E). L'examen anatomopathologique de la pièce a conclu à un fibrome chondromyxoïde du calcanéum. A 6 mois de recul, la patiente est autonome marchant avec légère boiterie sans utilisation de cannes et sans douleur.



**Figure 1:** (A) radiographie du pied+cheville droits (face +profil): lyse osseuse géographique du calcanéum, cloisonnée, avec ostéocondensation périphérique et lyse de la corticale postérieure; (B) IRM de la cheville droite montrant une lésion multiloculaire, en hyposignal en T1, hypersignal en T2, avec un contenu hétérogène; (C) image en peropératoire de la lésion; (D) completement après curetage, par greffe autologue et ciment; (E) radiographie de contrôle de la cheville droite en post opératoire