

Case report

Un cas rare de pneumopéritoine spontané massif: à propos d'une Observation.



A rare case of spontaneous massive pneumoperitoneum

Mohamed Essarghini^{1,&}, Mohamed Tarchouli¹, Mohamed Elfahssi¹, Abdelmounim Aitali¹, Ahmed Bounaim¹

¹Service de Chirurgie 1 de l'Hôpital Militaire d'Instruction Mohamed V, Rabat, Maroc

[&]Corresponding author: Mohamed Essarghini, Service de Chirurgie 1 de l'Hôpital Militaire d'Instruction Mohamed V, Rabat, Maroc

Mots clés: Pneumopéritoine spontané, coelioscopie, pneumopéritoine massif

Received: 02/01/2017 - Accepted: 16/01/2017 - Published: 31/03/2017

Résumé

Le pneumopéritoine spontané est une affection rare caractérisée par la présence d'un épanchement d'air libre dans la cavité péritonéale en l'absence de toute cause évidente, nous rapportons une observation d'un pneumopéritoine massif de découverte scanographique dont l'exploration clinique, biologique, radiologique et coelioscopique n'a aboutie a aucune étiologie décelable. Cette observation met le jour sur une entité clinique rarement vue dans notre pratique constituant un véritable piège diagnostique, sa connaissance éviterait des laparotomies blanches inutiles et surtout agressives pour nos patients. La coelioscopie semble être un moyen chirurgical peu invasif pour les formes douteuses et permet un diagnostic visuel en éliminant une perforation d'organe creux.

Pan African Medical Journal. 2017;26:192. doi:10.11604/pamj.2017.26.192.11554

This article is available online at: <http://www.panafrican-med-journal.com/content/article/26/192/full/>

© Mohamed Essarghini et al. The Pan African Medical Journal - ISSN 1937-8688. This is an Open Access article distributed under the terms of the Creative Commons Attribution License (<http://creativecommons.org/licenses/by/2.0>), which permits unrestricted use, distribution, and reproduction in any medium, provided the original work is properly cited.

Abstract

Spontaneous pneumoperitoneum is a rare disorder characterized by the presence of free air in the peritoneal cavity, in the absence of any obvious cause. We here report the case of a patient with massive pneumoperitoneum, detected by scan, in whom clinical, biological, radiological and laparoscopic examinations showed no detectable etiology. This case study describes a clinical entity rarely seen in our practice constituting a real diagnostic trap; accurate knowledge about the disease would avoid unnecessary and especially aggressive laparotomies revealing no signs of perforation. The laparoscopy seems to be a minimally invasive surgical procedure for doubtful cases allowing visual diagnosis by eliminating hollow organ perforation.

Key words: *Spontaneous pneumoperitoneum, laparoscopy, massive pneumoperitoneum*

Introduction

Le pneumopéritoine est un épanchement gazeux libre de la cavité péritonéale. Sa présence traduit dans 90% des cas une perforation du tractus gastro-intestinal [1]. En l'absence de toute perforation, on parle de pneumopéritoine spontané, une maladie rare et ne relevant pas toujours d'un traitement chirurgical [1,2].

Patient et observation

Il s'agit d'un patient de 44 ans, sans antécédents qui a consulté aux urgences pour une douleur abdominale évoluant depuis trois jours, l'interrogatoire n'a pas révélé d'autres signes fonctionnels digestifs ou extradiigestifs. L'examen clinique a trouvé un patient en bon état de santé générale, une tension artérielle normale à 12/8cmHg, un pouls à 80 cycle/min, une saturation d'O₂ à 100% et une température à 37°C. L'examen abdominal a montré à l'inspection une distension abdominale généralisée, à la palpation une sensibilité diffuse et à la percussion un tympanisme. Les orifices herniaires étaient libres et le toucher rectal était normal. Un bilan biologique réalisé était sans particularité, le patient a été mis sous traitement symptomatique des troubles fonctionnels intestinaux. Mais vu l'absence d'amélioration clinique 24 heures après: la persistance de la douleur et l'exagération du météorisme, une tomodynamométrie abdominale a été réalisée. Elle a objectivé un pneumopéritoine géant en l'absence de collection, d'épanchement liquidien, ou d'une étiologie pouvant expliquer cet épanchement gazeux (Figure 1, Figure 2). Devant ce tableau clinique et la crainte persistante de méconnaître et de laisser évoluer une pathologie sous jacente, on a décidé de faire une exploration coelioscopique, qui a éliminé une étiologie chirurgicale pouvant provoquer cet épanchement aérique,

notamment un ulcère perforé, une appendicite, une diverticulose sigmoïdienne. Le diagnostic retenu pour notre patient était celui de pneumopéritoine spontané d'étiologie indéterminée.

Discussion

Plusieurs mécanismes ont été décrits pour expliquer les étiologies du pneumopéritoine spontané dont les causes intrathoraciques comme les traumatismes, les pneumothorax, la ventilation mécanique ou la réanimation cardiopulmonaire. Chez la femme la perméabilité des trompes de Fallope peut justifier un passage d'air à travers le tractus génital suite à un rapport sexuel. L'insufflation au cours des explorations digestives endoscopique, peut aussi être incriminée comme cause iatrogène [3]. Devant un pneumopéritoine avec douleur abdominale les investigations cliniques, biologiques et l'imagerie s'orientent automatiquement vers une urgence chirurgicale abdominale et doivent rechercher en premier une perforation du tractus digestif, les étiologies les plus fréquemment rencontrées sont représentées par: la péritonite par perforation d'ulcère, une complication de MICI (maladie inflammatoire chronique de l'intestin), la diverticulose colique ou le cancer [3,4]. La tomodynamométrie constitue l'imagerie de choix et peut orienter vers une étiologie abdominale évidente du pneumopéritoine [4-6]. Dans notre cas même si elle a confirmé la présence d'un pneumopéritoine massif, aucune orientation étiologique n'a été évoquée. Pour pousser l'enquête étiologique le recours à un « Look » Coelioscopique constitue un moyen chirurgical mini-invasif [4,7]. Heureusement pour notre patient, cela a écarté l'éventualité d'une perforation d'organe creux mais aussi a permis une exsufflation à visée antalgique.

Conclusion

En matière de pneumopéritoine spontané, la coelioscopie constitue un moyen chirurgical mini invasif à visée étiologique et thérapeutique mais le dogme de l'exploration chirurgicale à chaque fois qu'on constate un pneumopéritoine sur l'imagerie n'est pas toujours valide, en fin de compte, on opère des patients et non pas des images radiologiques.

Conflits d'intérêts

Les auteurs ne déclarent aucun conflit d'intérêts.

Contributions des auteurs

Tous les auteurs ont contribué à la rédaction de cet article. Les auteurs déclarent également avoir lu et approuvé la version finale de l'article.

Figures

Figure 1: Aspect TDM d'un géant pneumopéritoine avec le foie refoulé en arrière

Figure 2: Aspect TDM du pneumopéritoine plaquant les anses contre le péritoine pariétal postérieur

Références

1. Williams NMA, Watkin DFL. Spontaneous pneumoperitoneum and other nonsurgical causes of intraperitoneal free gas. *Postgrad Med J.* 1997; 73(863): 531 – 537. **PubMed | Google Scholar**
2. Michail Pitiakoudis, Petros Zazos, Anastasia Oikonomou, Michail Kirmanidis, Georgios Kouklakis, Constantinos Simopoulos. Spontaneous idiopathic pneumoperitoneum presenting as an acute abdomen: a case report. *Journal of Medical Case Reports.* 2011; 5(86): 1-4. **PubMed | Google Scholar**
3. Oliver Mc Laren. Spontaneous idiopathic recurrent pneumoperitoneum. *J Surg Case Rep.* 2013 Aug; 2013(8): rjt071. **PubMed | Google Scholar**
4. Nidal Iflazoglu, Oruc Numan Gokce, Mefkure Mine Kivrak, Betul Kocamer. Spontaneous idiopathic pneumoperitoneum with acute Abdomen. *Ulus Cerrahi Derg.* 2015; 31(2): 110-112. **PubMed | Google Scholar**
5. Stapakis JC, Thickman D. Diagnosis of pneumoperitoneum: abdominal CT vs upright chest film. *J Comput Assist Tomogr.* 1992; 16(5): 713-716. **PubMed | Google Scholar**
6. Ng CS, Watson CJ, Palmer CR, See TC, Beharry NA, Housden BA et al. Evaluation of early abdominopelvic computed tomography in patients with acute abdominal pain of unknown cause: prospective randomised study. *BMJ.* 2002; 325(7377): 1387. **PubMed | Google Scholar**
7. Ryo Tanaka Hitoshi Kameyama, Masayuki Nagahashi, Tatsuo Kanda, Hiroshi Ichikawa, Takaaki Hanyu, Takashi Ishikawa, Takashi Kobayashi, Jun Sakata, Shin-ichi Kosugi and Toshifumi Wakai. Conservative treatment of idiopathic spontaneous pneumoperitoneum in a bedridden patient: a case report . *Surg Case Rep.* 2015 Dec; 1: 69. **PubMed | Google Scholar**

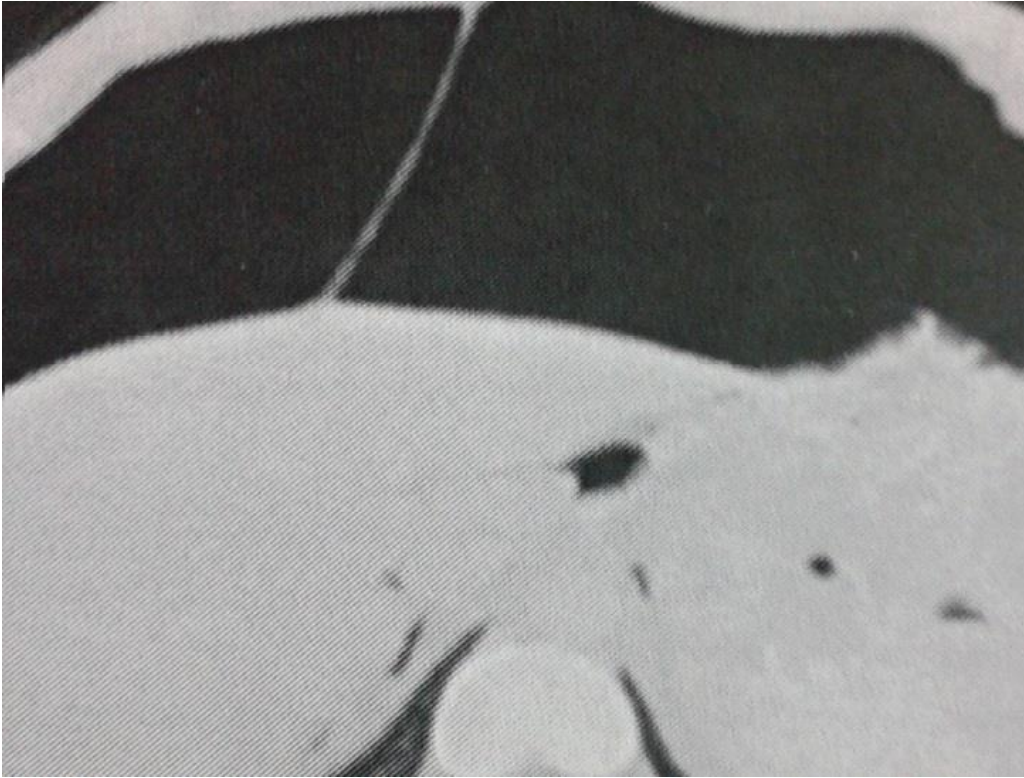


Figure 1: Aspect TDM d'un géant pneumopéritoine avec le foie refoulé en arrière

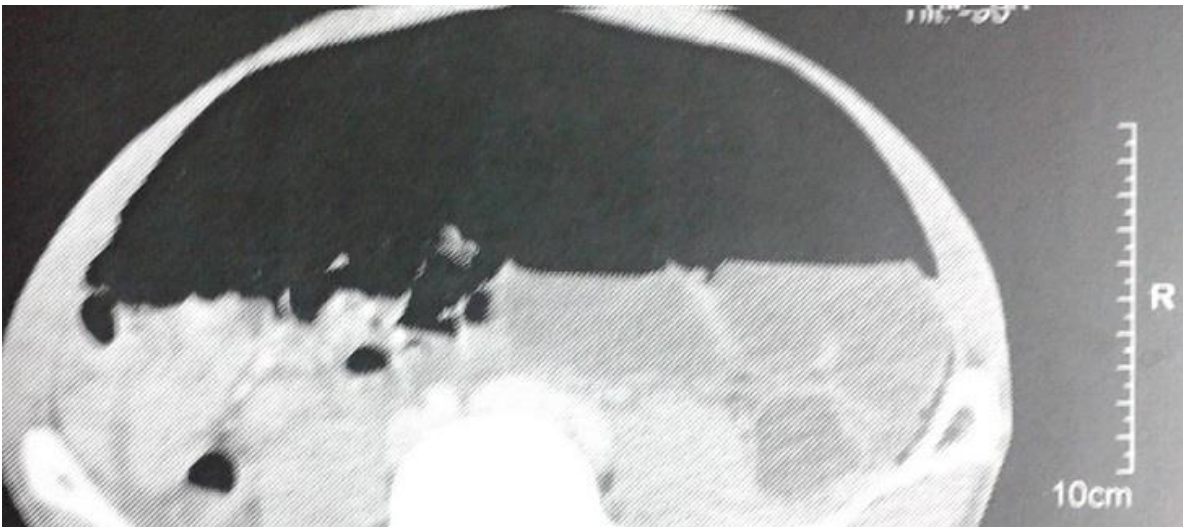

Figure 2: Aspect TDM du pneumopéritoine plaquant les anses contre le péritoine pariétal postérieur