

## Case report

### Kyste hydatique de la fosse cérébrale postérieure



#### *Hydatid cyst of the posterior fossa*

**Abderrazzak El Saqui<sup>1,&</sup>, Mohamed Aggouri<sup>1</sup>, Mohamed Benzagmout<sup>1</sup>, Khaled Chakour<sup>1</sup>, Mohamed El Faizchaoui<sup>1</sup>**

<sup>1</sup>Service de Neurochirurgie, CHU Hassan II, Fès, Maroc

<sup>&</sup>Corresponding author: Abderrazzak El Saqui, Service de Neurochirurgie, CHU Hassan II, Fès, Maroc

Mots clés: Kyste hydatique cérébral, Fosse postérieure, chirurgie

Received: 04/11/2015 - Accepted: 01/12/2015 - Published: 09/03/2017

#### Résumé

L'hydatidose est une parasitose cosmopolite endémique au Maroc. L'échinococcose cérébrale est rare représentant 1 à 2% de l'ensemble des hydatidoses de l'homme et la localisation au niveau de la fosse postérieure est exceptionnelle. Nous rapportons le cas d'un enfant âgé de 12 ans admis pour syndrome d'hypertension intracrânienne évoluant depuis trois mois. La tomodensitométrie cérébrale a objectivé une formation kystique de la fosse postérieure ne se rehaussant pas après injection du produit de contraste. L'intervention chirurgicale révélait un kyste hydatique. Ce diagnostic a été par la suite confirmé par l'examen anatomo-pathologique. Le patient a reçu un traitement médical à base d'albendazole en postopératoire. L'évolution était favorable six mois plus tard.

**Pan African Medical Journal. 2017; 26:133 doi:10.11604/pamj.2017.26.133.8363**

This article is available online at: <http://www.panafrican-med-journal.com/content/article/26/133/full/>

© Abderrazzak El Saqui et al. The Pan African Medical Journal - ISSN 1937-8688. This is an Open Access article distributed under the terms of the Creative Commons Attribution License (<http://creativecommons.org/licenses/by/2.0>), which permits unrestricted use, distribution, and reproduction in any medium, provided the original work is properly cited.

## Abstract

*Hydatidosis is an endemic affection in Morocco. Cerebral echinococcosis is a relatively rare entity accounting for only 1-2% of all hydatid cysts in humans. hydatid cyst of the posterior fossa is a very uncommon site for the disease. We report the case of a 12 year-old child admitted for high intracranial pressure. Brain CT scan showed a posterior fossa cyst without enhancement after contrast medium injection. Operative finding revealed a hydatid cyst. The histological examination of the tissue sample confirmed the diagnosis. The patient was given albendazole post operatively. He feels well six months later.*

**Key words:** Cerebral hydatid cyst, Posterior fossa, surgery

## Introduction

La pathologie hydatidique est très fréquente au Maroc et au pourtour méditerranéen [1]. La localisation cérébrale est rare, ne représente que 2% environ de toutes les localisations hydatiques de l'organisme et touche surtout l'enfant et l'adolescent [2], la localisation au niveau de la fosse cérébrale postérieure est exceptionnel. Les signes cliniques sont ceux d'un processus expansif intracranien, la TDM souvent suffisante pour poser le diagnostic, et le traitement reste chirurgical.

## Patient et observation

Enfant de 12 ans, sans antécédents pathologiques notables, qui a présenté 3 mois avant son admission un syndrome d'hypertension intracrânienne fait de céphalées et de troubles visuels, compliqué ultérieurement de troubles de la marche. L'examen initial a retrouvé un patient conscient, apyrétique, ayant un syndrome cérébelleux stato-kinétique. L'examen ophtalmologique a objectivé un œdème papillaire stade III, l'acuité visuelle était réduite à 7/10 à droite et 8/10 à gauche. Une TDM cérébrale avec et sans contraste a été réalisée (Figure 1). Devant l'aspect scannographique typique, le diagnostic retenu était celui d'un kyste hydatique (KH) de la fosse cérébrale postérieure. En effet, l'interrogatoire a retrouvé que l'enfant qui est d'origine rurale était en contact étroit avec les chiens, et qu'il avait un frère de 21 ans opéré il y a 4 ans pour un kyste hydatique hépatique. Cependant, le bilan complémentaire, notamment l'échographie abdominale et la radiographie thoracique, n'a pas montré d'autres localisations associées. De même, la sérologie hydatique était négative. Le patient a été opéré par une voie sous-occipitale médiane. La corticotomie cérébelleuse prudente a permis la découverte d'une lésion kystique à paroi blanchâtre translucide rappelant l'aspect macroscopique d'un kyste hydatique encéphalique. L'extraction en bloc par hydrodissection s'est avérée dangereuse vu la survenue de deux épisodes de bradycardie lors de la tentative d'accouchement du kyste. Ceci nous a amené à réaliser une ponction aspiration première du kyste couplée à un lavage au sérum hypertonique, pour réduire le volume de la lésion avant l'ablation totale de la membrane kystique. Les suites opératoires immédiates étaient simples. La patiente a reçu un traitement médical à base d'albendazole en postopératoire. Après un recul de 16 mois, l'examen neurologique est sans anomalies et le fond d'œil de contrôle a montré une régression totale de l'œdème papillaire au deuxième mois postopératoire.

## Discussion

L'hydatidose est une parasitose cosmopolite qui sévit encore à l'état endémique dans notre pays, constituant un réel problème de la santé publique. Habituellement observée au niveau du foie (60%) et des poumons (30%), la localisation encéphalique reste rare, ne

dépassant pas 2% de l'ensemble des localisations somatiques [1]. L'enfant en est l'apanage (50-75%) vu la fréquence du contact avec les chiens, ainsi que les conditions d'hygiène précaire à cet âge notamment en milieu rural. L'âge moyen est de 5 à 8 ans [2]. Sur le plan physiopathologique, après son ingestion, et sous l'effet des sucs digestifs, l'embryon hexacanthe est libéré de sa coque protectrice, puis entreprend sa migration en s'introduisant dans les voies circulaires porte et lymphatiques des villosités. Sa plasticité l'autorise à franchir tous les capillaires. Le KH encéphalique siège préférentiellement à l'étage sus tentorial, surtout au niveau du territoire de l'artère sylvienne. La localisation au niveau de la fosse cérébrale postérieure est exceptionnelle [3], le siège est variable: vermien [2], hémisphérique [4], pontique, intraventriculaire, et même extradural [5]. Morphologiquement, le KH encéphalique est sphérique et le plus souvent constitué d'une seule vésicule entourée d'un adventice mince, ce qui permet une excellente énucléation lors de l'intervention. Autour du kyste, la substance cérébrale est refoulée et atélectasiée avec peu de réaction gliale et pratiquement pas de réaction vasculaire.

La symptomatologie clinique, peu spécifique, associe de façon variable, un syndrome cérébelleux, des signes déficitaires, une paralysie des paires crâniennes. Contrairement à la localisation sus tentoriale, le syndrome d'hypertension intracrânienne est tardif, secondaire à la compression du 4<sup>ème</sup> ventricule. Le scanner cérébral constitue l'examen clef. L'image caractéristique est celle d'un processus hypodense, bien limité, arrondi ou ovalaire, sans prise de contraste. Le diagnostic différentiel se pose avec l'astrocytome pilocytique et l'hémangioblastome. Cependant, dans ces lésions on note souvent la présence d'un bourgeon charnu prenant le contraste. Le kyste épidermoïde présente aussi un aspect hypodense mais des contours irréguliers. Le kyste arachnoïdien peut être également discuté. Toutefois, ce dernier est souvent de siège périphérique et sa forme n'est pas sphérique. Enfin, l'abcès présente une prise de contraste périphérique et une paroi épaisse qui le font distinguer du kyste hydatique [3]. L'imagerie par résonance magnétique est peu indiquée, et garde un intérêt dans les formes multiples pour faire l'inventaire de toutes les localisations en particulier celles qui peuvent passer inaperçues au scanner, ou encore, devant une localisation ou un aspect radiologique inhabituel: KH du tronc cérébral, KH calcifié, KH surinfecté, KH simulant une tumeur. Le seul traitement radical des KHC demeure la chirurgie. La technique d'énucléation hydraulique d'Arana Iniguez permet de séparer le KH du parenchyme cérébral et de l'accoucher progressivement par instillation du sérum salé à travers une sonde souple glissée entre le parenchyme et le kyste [6]. Cette méthode est simple et ne pose de problème que si le kyste est remanié ou siègeant au niveau des régions profondes, notamment le tronc, ou étroites comme la fosse cérébrale postérieure, car le volume surajouté lors de l'hydrodissection peut aggraver en per-opératoire la compression du tronc cérébral. Dans ces cas, et malgré le risque majeur de rupture et d'ensemencement cérébral, le recours à la méthode de ponction-aspiration de Digaamainmaginario [6] s'impose; elle consiste à ponctionner et à aspirer le contenu du kyste avant de procéder à l'ablation en masse de la membrane résiduelle.

œdèmepérilésionnelni de prise de contraste, associé à unehydrocéphalie active triventriculaire

## Conclusion

Le diagnostic du KH doit être gardé à l'esprit devant toute lésion purement kystique de la fosse cérébrale postérieure, notamment chez un enfant d'origine rurale. La TDM cérébrale est l'examen clef et le traitement est par excellence chirurgical. Cependant, l'éducation sanitaire, la lutte contre l'agent de transmission du parasite (les chiens errants) et l'inspection des viandes reste le seul moyen pour éradiquer cette pathologie.

## Conflits d'intérêts

Les auteurs ne déclarent aucun conflit d'intérêt.

## Contributions des auteurs

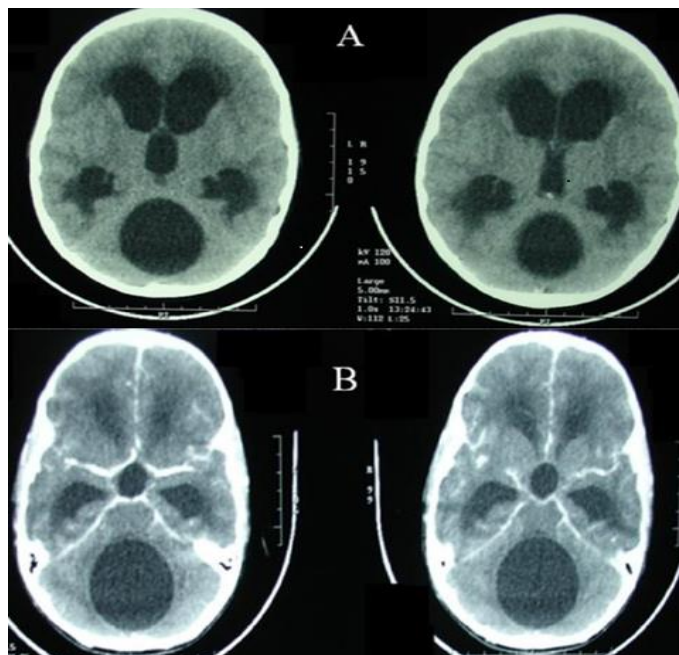
Tous les auteurs ont lu et approuvé la version finale du manuscrit.

## Figure

**Figure 1:** TDM cérébrale sans (A) et avec (B) contraste, qui objective un processuskystique de la fosse cérébralepostérieure, arrondi et homogène, ayant des contours bienlimités, sans œdèmepérilésionnelni de prise de contraste, associé à unehydrocéphalie active triventriculaire

## Références

1. Tizniti S, Allali N, El Quessar A, Chakir N, El Hassani MR, Jiddane M. Un kyste hydatique cérébral particulier. J Neuroradiol. 2000; 27(3): 200-2.. [PubMed](#) | [Google Scholar](#)
2. Kayaoglu CR. Gianthydatidcyst in the posteriorfossa of a Child: a Case Report. J Int Med Res. 2008; 36(1): 198-20. [PubMed](#) | [Google Scholar](#)
3. El Abbassi-Skalli A, Gharbi A, Adil A, Abdelouafi A, Kadiri R. Kyste hydatique cérébral: apport de la scanographie. J Neuroradiol 2000; 27(3): 196-9.. [Google Scholar](#)
4. Is M, Gezen F, Akyuz F, Aytekin H, Dosoglu M. A 13-year-old girl with a cysticcerebellarlesion: Consider the hydatidcyst. J Clin Neurosci. 2009; 16(5): 712-3.. [PubMed](#) | [Google Scholar](#)
5. Braham E, Bellil S, Bellil K, Chelly I, Mekni A, Haouet S, et al. Hydatidcyst of the posteriorfossa. Med Mal Infect. 2007; 37(5): 281-3.. [PubMed](#) | [Google Scholar](#)
6. El-Ouarzazi A, El-Khamlichi A, Bellakhdar F, Benjalloun J, Medejel A. Formes neuropédiatriques du kyste hydatique. Maroc Med. 1979; 1(3): 287-92.. [PubMed](#) | [Google Scholar](#)



**Figure 1:** TDM cérébrale sans (A) et avec (B) contraste, qui objective un processuskystique de la fosse cérébralepostérieure, arrondi et homogène, ayant des contours bienlimités, sans œdèmepérilésionnelni de prise de contraste, associé à unehydrocéphalie active triventriculaire