

Images in medicine

Perforation couverte du duodénum par arête de poisson - à propos d'un cas



Case report: a covered perforation in the duodenum by fish bone

Hajar El Jouadi^{1,&}, Ilyas Dardabi¹

¹Service de Radiologie, Hôpital Mohammed V, Rabat, Maroc

[&]Corresponding author: Hajar El Jouadi, Service de Radiologie, Hôpital Mohammed V, Rabat, Maroc

Mots clés: Duodénum, perforation, arête de poisson

Received: 30/06/2016 - Accepted: 20/11/2016 - Published: 03/01/2017

Pan African Medical Journal. 2017; 26:1 doi:10.11604/pamj.2017.26.1.9891

This article is available online at: <http://www.panafrican-med-journal.com/content/article/26/1/full/>

© Hajar El Jouadi et al. The Pan African Medical Journal - ISSN 1937-8688. This is an Open Access article distributed under the terms of the Creative Commons Attribution License (<http://creativecommons.org/licenses/by/2.0>), which permits unrestricted use, distribution, and reproduction in any medium, provided the original work is properly cited.

Image en médecine

Stomach and duodenal foreign bodies perforations tend to have a less hazardous clinical casualties than Jejunal and ileum ones. These perforations may heal spontaneously. Our case is about a 45 years old male patient, with no pathological history, admitted to the emergency room with appendicitis symptoms. He was complaining from a pain in the right side of the abdomen since 2 days with nausea and vomiting. Clinical examination revealed a 39°C fever and an acute pain in the right iliac fossa. Laboratory test showed a hyperleukocytosis at 220 let/mm³ and CRP at 50. Abdominal ultra sound was normal. Ct scan showed a radiopaque foreign body; probably fish bone, lodged in the D2 portion of the duodenum, and appeared to have penetrated the bowel wall with air bubbles in contact and infiltrated fat around. The diagnosis of duodenal perforation was made. The patient received an extraction of the foreign body by endoscopy and was put under antibiotic treatment with good clinical outcome.

Key words: Duodenum, perforation, fish bone

Les perforations de l'estomac et du duodénum secondaire à un corps étranger ont tendance à présenter un tableau clinique plus inoffensif que les perforations situées dans le jéjunum ou l'iléon. Très rarement ces perforations peuvent évoluer spontanément vers la guérison. Nous présentant le cas d'une patiente âgée de 45ans, sans antécédents pathologiques notables admise aux urgences dans un tableau d'appendicite: douleur abdominales localisées au niveau de la fosse iliaque droite (FID) évoluant depuis deux jours, accompagné de quelques épisodes de vomissements, sans autres signes accompagnateurs. L'examen clinique retrouve un patient fébrile à 39°C, stable sur le plan hémodynamique avec à l'examen abdominal une défense abdominale localisée à la FID. Le reste de l'examen clinique est normal par ailleurs. Le bilan biologique montre une hyperleucocytose à 22000 élément/mm³ et une CRP à 50. L'échographie abdominale est revenue non concluante. On a complété par un scanner abdominal qui a objectivé un corps étranger radio opaque au niveau de la lumière de D2 (probablement arête de poisson) semblant traverser sa paroi avec micro- bulles de gaz extra luminales et densification de la graisse péritonéale en regard. Le diagnostic de perforation couverte duodénales a été retenu. La patiente a bénéficié d'extraction de corps étranger par endoscopie et mise sous antibiothérapie avec bonne évolution clinique.

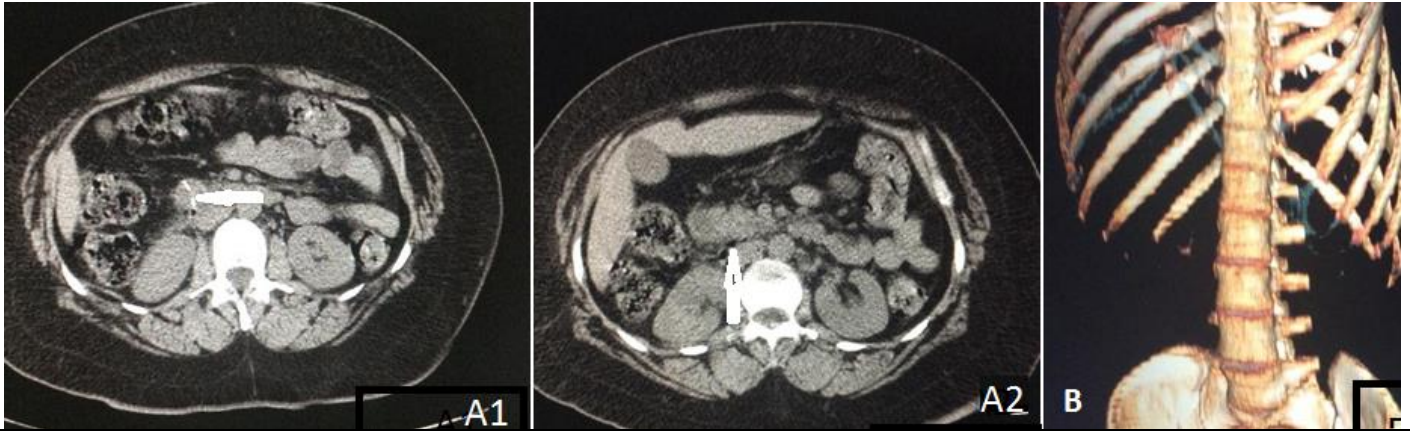


Figure 1: A) TDM abdominal en coupe axiale sans injection de produit de contraste: présence d'une formation linéaire hyperdense au niveau de la lumière de D2 et traversant sa paroi (A1), micro-bulles de gaz extra lumenales et densification de la graisse péritonéale en rétro péritonéal (A2); B) TDM abdominale en reconstruction 3D: montre le corps étranger en forme de V: arête de poisson