

Case report

Spondylodiscite granulomateuse: surtout la tuberculose mais ne pas omettre le lymphome



Granulomatous spondylodiscitis: due mainly to tuberculosis but lymphoma cannot be excluded

Ali Zinebi^{1,§}, Adil Rkiouak¹, Yousef Akhouad¹, Ahmed Reggad¹, Zohour Kasmy¹, Mostafa Boudlal¹, Abdelhamid Nait Lho¹, Moncef Rabhi¹, Mohamed Sinaa², Khalid Ennibi¹, Jilali Chaari¹

¹Service de Médecine A HMIM V, Rabat, Maroc, ²Service d'Anatomopathologie HMIM V, Rabat, Maroc

[§]Corresponding author: Zinebi Ali, Service de Médecine A, Hôpital Militaire d'Instruction Mohamed V 10000 Rabat, Maroc

Mots clés: Lymphome vertébral, spondylodiscite tuberculose, ostéite granulomateuse

Received: 28/11/2013 - Accepted: 10/04/2014 - Published: 19/10/2016

Résumé

Les douleurs lombaires relèvent d'étiologies multiples dont le diagnostic peut être source de grandes difficultés. Le lymphome rachidien primitif est rare et son diagnostic nécessite une biopsie souvent scanoguidée. Un homme de 30 ans, était hospitalisé pour lombalgies inflammatoires évoluant dans un contexte d'altération de l'état général avec à l'examen des douleurs à la palpation des apophyses épineux L2L3, sans syndrome tumoral périphérique. Le bilan biologique montrait un syndrome inflammatoire. Le bilan morphologique était en faveur d'une spondylodiscite. La première biopsie montrait une ostéite granulomateuse. L'aggravation clinique et radiologique sous anti bacillaire a mené à reconsidérer le diagnostic et la deuxième biopsie confirme le diagnostic du lymphome. Le diagnostic de tuberculose osseuse en particulier vertébrale nécessite une confirmation bactériologique et ou histologique pour ne pas méconnaître un lymphome osseux primitif.

Pan African Medical Journal. 2016; 25:98 doi:10.11604/pamj.2016.25.98.3649

This article is available online at: <http://www.panafrican-med-journal.com/content/article/25/98/full/>

© Ali Zinebi et al. The Pan African Medical Journal - ISSN 1937-8688. This is an Open Access article distributed under the terms of the Creative Commons Attribution License (<http://creativecommons.org/licenses/by/2.0>), which permits unrestricted use, distribution, and reproduction in any medium, provided the original work is properly cited.

Abstract

Lower back pain is due to multiple etiologies that make diagnosis difficult. Primitive spinal lymphoma is rare and its diagnosis often requires ultrasound-guided biopsy. A 30-year old man hospitalized for inflammatory lumbago evolving within the context of an impaired general condition. Physical examination revealed pain on palpation of the L2-L3 vertebral apophysis without peripheral tumor syndrome. Laboratory tests showed an inflammatory syndrome. Morphological assessment was in favour of a spondylodiscitis. The first biopsy showed granulomatous osteitis. Clinical and radiological worsening during antibiologic treatment led to reconsider the original diagnosis and a second biopsy confirmed the diagnosis of lymphoma. The diagnosis of skeletal tuberculosis in particular spinal tuberculosis requires bacteriological or histological confirmation in order not to overlook a primitive bone lymphoma.

Key words: Vertebral lymphoma, tuberculous spondylodiscitis, granulomatous osteitis

Introduction

Des douleurs rachidiennes sans notion de traumatisme ou maladie disco-vertébrale connue peuvent relever de plusieurs étiologies ; avec en particulier les localisations néoplasiques primitives ou secondaires et les infections. Dans les cas où des localisations osseuses de lymphomes non hodgkiniens (LNH) existent sans autre localisation ganglionnaire ou viscérale, le terme de « lymphome osseux primitif », anciennement « réticulosarcome » ou « lymphome de Parker et Jackson » est utilisé. Son diagnostic repose sur l'examen histologique alors que les données radiologiques prêtent confusion notamment avec la tuberculose surtout si la biopsie retrouve une lésion granulomateuse. C'est le cas de l'observation que nous rapportons.

Patient et observation

Un jeune patient de 30 ans, se présente pour des lombalgies inflammatoires. Il ne présentait pas d'antécédents particuliers. Il se plaignait depuis 6 mois de lombalgies inflammatoires sans facteur déclanchant, mal calmées par les antalgiques usuels et les anti-inflammatoires non stéroïdiens, évoluant dans un contexte de fièvre avec sueur surtout nocturne et amaigrissement chiffré à 6 kilogrammes. L'examen clinique à l'admission retrouve un patient en assez bon état général, fébrile à 39°C, une raideur lombaire avec une distance doigt sol de 20 cm, des douleurs à la palpation des apophyses épineuses lombaires surtout en regard de L2-L3. Le reste de l'examen somatique ne retrouvait pas d'anomalie notamment à l'examen ostéo-articulaire, les aires ganglionnaires qui sont libres. Il n'y avait pas d'hépatosplénomégalie.

Le bilan biologique retrouve un syndrome inflammatoire avec une CRP à 120 mg/l, une anémie inflammatoire. Le hémogramme était à 1.5 X la normale et LDH était normale. Le bilan morphologique ne retrouvait pas d'anomalie à la radiographie standard. La TDM du rachis lombaire révélait un processus lésionnel centré sur le corps vertébral de L2 avec présence de multiples érosions (Figure 1).

L'IRM du rachis montrait une anomalie de signal du corps vertébral au niveau L2 en hypo signal en T1 et hyper signal en T2. La scintigraphie osseuse au Tc99m-HMDP retrouvait deux hyperfixations au niveau de L2 et le versant iliaque de l'articulation sacro-iliaque gauche (Figure 2). Le complément IRM du bassin ne retrouvait pas d'anomalie. La biopsie scano-guidée de L2 retrouvait une ostéite granulomateuse. La TDM thoracoabdominale ne montrait pas d'anomalie en particulier pas de lésion du parenchyme pulmonaire. Le patient a été mis sous anti-bactérien malgré la négativité du bilan

physiologique vu le caractère endémique de la tuberculose au Maroc, les signes généraux, l'aspect radiologique et les données histologiques.

L'évolution est marquée par l'accentuation de la douleur devenant permanente malgré le traitement par les antalgiques de troisième ligne. Le contrôle radiologique retrouvait à l'IRM rachidienne un processus lésionnel centré sur le corps vertébral de L2 avec présence de multiples érosions associées à une extension épидurale et un épaississement hétérogène du muscle psoas sans collection nettement visible (Figure 3). Une seconde biopsie vertébrale montrait un aspect de lymphome malin non hodgkinien (Figure 4, Figure 5)

Discussion

Les manifestations osseuses surviennent le plus souvent au cours d'un lymphome connu, mais dans environ 25 % des cas, elles sont présentes lors du diagnostic de la maladie, voire sont révélatrices. Les lymphomes osseux primitifs représentent 38 % des lymphomes avec atteinte osseuse et 3 % de l'ensemble des tumeurs osseuses malignes [1].

Les localisations osseuses au cours des lymphomes surviennent dans des zones de moelle osseuse active, rouge, avec une atteinte métaphysaire préférentielle des os longs. Les localisations osseuses prédominent aux membres, et surtout au fémur, atteints dans 20 % des cas ; le rachis, surtout dorsal et lombaire, et le bassin, surtout l'aile iliaque. Sont également des sites de prédilection, atteints dans 20 % des cas pour chacune de ces localisations; le squelette thoracique est affecté dans 15 % des cas, et le crâne dans 10 % des cas [1, 2]. Le lymphome isolé du plateau vertébral est très rare [3]. Il touche une population jeune de la deuxième à la quatrième décennie de vie. L'atteinte osseuse n'est pas synonyme de l'atteinte médullaire du lymphome qui est présente dans plus de 50 % des LNH à présentation ganglionnaire.

Les compressions médullaires dues à des tumeurs solides constituent 5 p. 100 des cas dont 15 p.100 sont des lymphomes malins non hodgkiniens. La responsabilité du lymphome hodgkinien est estimée à 5 p. 100 et concerne alors une maladie évoluée à extension ganglionnaire et viscérale diffuse [4]. Quant aux localisations primitivement rachidiennes, en l'absence de toute atteinte ganglionnaire, elles sont très rares et seules quelques observations ont été rapportées dans la littérature. Un début extraganglionnaire de la maladie de Hodgkin surviendrait dans moins de 0.25 p. 100 des cas [5]. Quand l'infiltration lymphomateuse est confinée à la cavité médullaire, la destruction

osseuse peut être insuffisante pour donner des lésions radiologiques comme c'est le cas de notre observation, et la scintigraphie osseuse est d'un grand intérêt dans ces cas, mettant en évidence une hyperfixation. Dans moins de 5 % des cas, la scintigraphie osseuse peut faire défaut, surtout dans les formes lytiques. L'imagerie par résonance magnétique (IRM) est également plus sensible que les radiographies, permettant de mettre en évidence des lésions ostéoméduillaires parfois non radiologiquement décelables. L'infiltration lymphomateuse apparaît en hyposignal ou donne un signal hétérogène en T1, avec une augmentation du signal après injection de gadolinium, et un hypersignal en T2. Dans les régions riches en moelle osseuse, les séquences comportant une suppression des graisses (STIR) augmentent la spécificité de la technique, les zones tumorales apparaissant en hypersignal, contrastant avec l'hyposignal de la moelle normale où la graisse est effacée [6].

Notre observation à la particularité d'être révélée par une lésion simulante un mal de Pott avec une spondylodiscite, une infiltration du muscle psoas avec à la première biopsie une lésion granulomateuse. Dans la littérature, des cas d'association entre une hémopathie en particulier un lymphome et une tuberculose ont été rapportés ; et une relation de cause à effet a été suggérée.

La survenue d'une tuberculose, quel que soit son site, lors du traitement d'une hémopathie, n'est pas rare, souvent par réactivation. Cependant, la survenue d'un lymphome semble pouvoir aussi être attribuée à une inflammation chronique préexistante, comme lors d'une tuberculose non traitée. En effet, l'inflammation et la prolifération lymphocytaire médullaire liées à la tuberculose auraient pu favoriser la transformation des lymphocytes en lymphocytes tumoraux CD5+ CD20+ CD23+. A l'inverse, la survenue d'une tuberculose favorisée par l'immunodépression aurait pu être secondaire au développement d'un clone B tumoral [7,8]. Malgré ces associations décrites, la tuberculose n'a pas été retenue, dans notre cas, comme diagnostic finale en raison de l'aggravation de la symptomatologie et des lésions radiologiques sous traitement anti bacillaire.

Le diagnostic du lymphome vertébral doit être évoqué devant une atteinte vertébrale orientatrice surtout si la biopsie ne retrouve pas de caséum et l'étude bactériologique avec culture ne montre pas de Bacille de Koch. L'étude cytologique n'est pas suffisante et doit être complétée par une biopsie généralement scano-guidée [8-10].

Le pronostic et l'attitude thérapeutique au cours des hémopathies malignes sont dictés par le type histologique de la prolifération tumorale et l'extension de la maladie. Le pronostic des lymphomes osseux est plus favorable que celui des autres tumeurs malignes osseuses, avec un taux de survie à cinq ans de 40-50% [3]. Le pronostic des formes localisées (stade IE) est meilleur que dans les formes à localisations osseuses multiples (stade IV). Enfin, la survenue d'une atteinte osseuse au cours d'une hémopathie maligne serait le témoin d'une évolutivité et d'un mauvais pronostic de la maladie.

Conclusion

Le lymphome rachidien reste rare et de pronostic péjoratif surtout quand elle s'accompagne d'atteinte endocavitaire exposant au risque de compression médullaire. La TDM et surtout l'IRM rachidienne reste l'examen radiologique de référence dans le diagnostic topographique et dans le bilan d'extension. Cependant ; le diagnostic positif repose entièrement sur les données de l'examen anatomopathologique.

Conflits d'intérêts

Les auteurs déclarent qu'ils n'ont aucun conflit d'intérêts.

Contributions des auteurs

Tous les auteurs ont lu et approuvé la version finale du manuscrit.

Figures

Figure 1: TDM du rachis montrant un processus lésionnel centré sur le corps vertébral de L2 avec présence de multiples érosions

Figure 2: scintigraphie osseuse montrant une fixation normale et symétrique du radiotracer hormis deux hyperfixations au niveau de L2 et le versant iliaque de l'articulation sacro-iliaque gauche

Figure 3: IRM du rachis trouvant anomalie de signal au niveau de L2 en hypersignal STIR et hyposignal T1 se rehaussant après injection du produit de contraste avec épaississement des parties molles en regard du muscle psoas droit

Figure 4: aspect au grossissement X 100, montrant prolifération lymphomateuse avec atteinte osseuse (HEx100)

Figure 5: immunomarquage des cellules tumorales par le CD 20 (HEx100)

Références

1. Unni KK. Malignant lymphoma of bone in Unni KK (editor), Dahlin's bone tumors. 1996. Philadelphia. Lippincott-Raven. [Google Scholar](#)
2. Zinzani PL, Carrillo G, Ascani S, Barbieri E, Tani M, Paulli M et al. Primary bone lymphoma: experience with 52 patients. *Haematologica*. 2003; 88(3): 280-5. [PubMed](#) | [Google Scholar](#)
3. Çagavi F, Kalayci M, Tekin IÖ et al. Primary spinal extranodal Hodgkin's disease at two levels. *Clin Neurol Neurosurg*. 2006; 108(2): 168-173. [PubMed](#) | [Google Scholar](#)
4. Navarro Calzada J, Cuesta Munoz J, Crusells Canales MJ et al. Spinal involvement as first presentation of Hodgkin's disease. *An Med Interna*. 2006;23(3): 142-143. [PubMed](#) | [Google Scholar](#)
5. Rabhi M, Ennibi K, Chaari J, Toloune F. Épidurite révélatrice d'une maladie de Hodgkin. *Rev Neurol (Paris)*. 2007; 163(11): 1109-1112. [PubMed](#) | [Google Scholar](#)
6. Yasumoto M, Nonomura Y, Yoshimura R, Haraguchi K, Ito S, Ohashi I et al. MR detection of iliac bone marrow involvement by malignant lymphoma with various MR sequences including diffusion-weighted echo-planar imaging. *Skeletal Radiol*. 2002; 31(5): 263-9. [PubMed](#) | [Google Scholar](#)
7. Lechiche C, Corne P, Severac A, Nogues L, Jonquet O. Découverte concomitante d'un lymphome non hodgkinien et d'une tuberculose osseuse. *Lettres à la rédaction / La revue de médecine interne*. 2005; 26(9): 756-763. [PubMed](#) | [Google Scholar](#)

8. Aleksandra Truszczyńska, Mirosława Nowak-Misiak, Kazimierz Rapata, Piotr Walczak. Tuberculosis of the spine masquerading as a spine lymphoma: A case report and discussion of diagnostic and therapeutic traps. *Neurologia Neurochirurgia Polska*. 2013; 47(2): 189-193. **PubMed** | **Google Scholar**
9. Langley CR, Garrett SJW, Urand J et al. Primary multifocal osseous Hodgkin's lymphoma. *World J Surg Oncol*. 2008; 6: 34-39. **PubMed** | **Google Scholar**
10. Sucu HK, Çiçek C, Rezanko T et al. Percutaneous computed-tomography-guided biopsy of the spine: 229 procedures. *Joint Bone Spine*. 2006; 73(5): 532-537. **PubMed** | **Google Scholar**

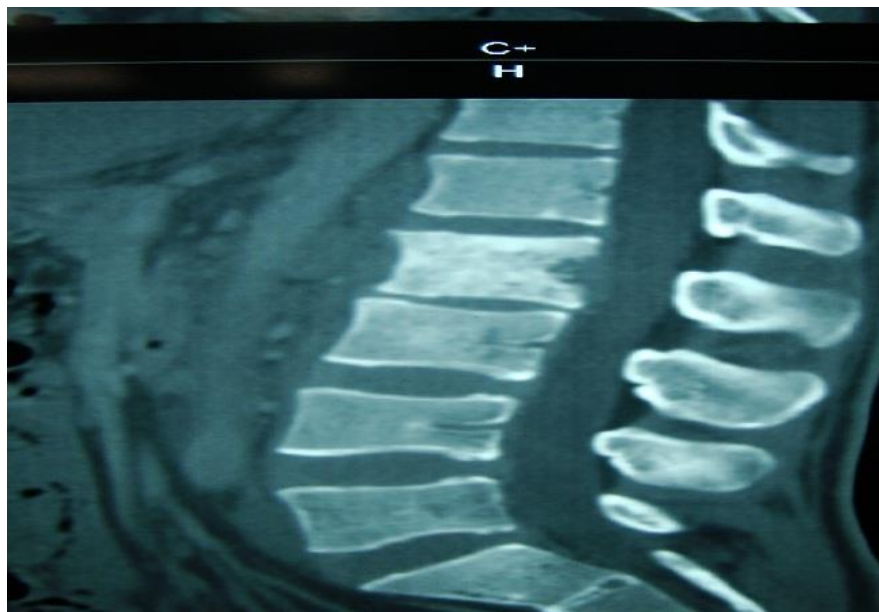


Figure 1: TDM du rachis montrant un processus lésionnel centré sur le corps vertébral de L2 avec présence de multiples érosions

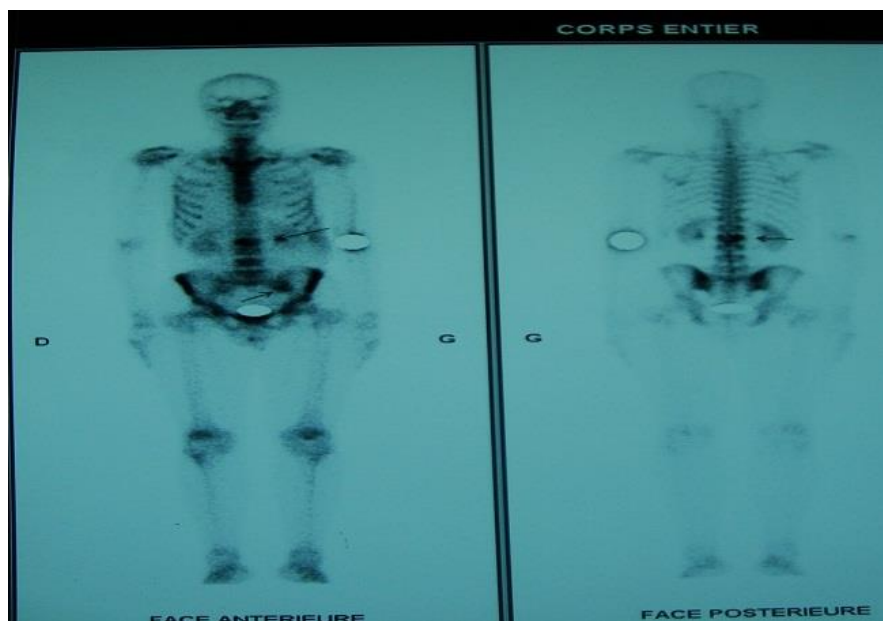

Figure 2: scintigraphie osseuse montrant une fixation normale et symétrique du radiotraceur hormis deux hyperfixations au niveau de L2 et le versant iliaque de l'articulation sacro-iliaque gauche

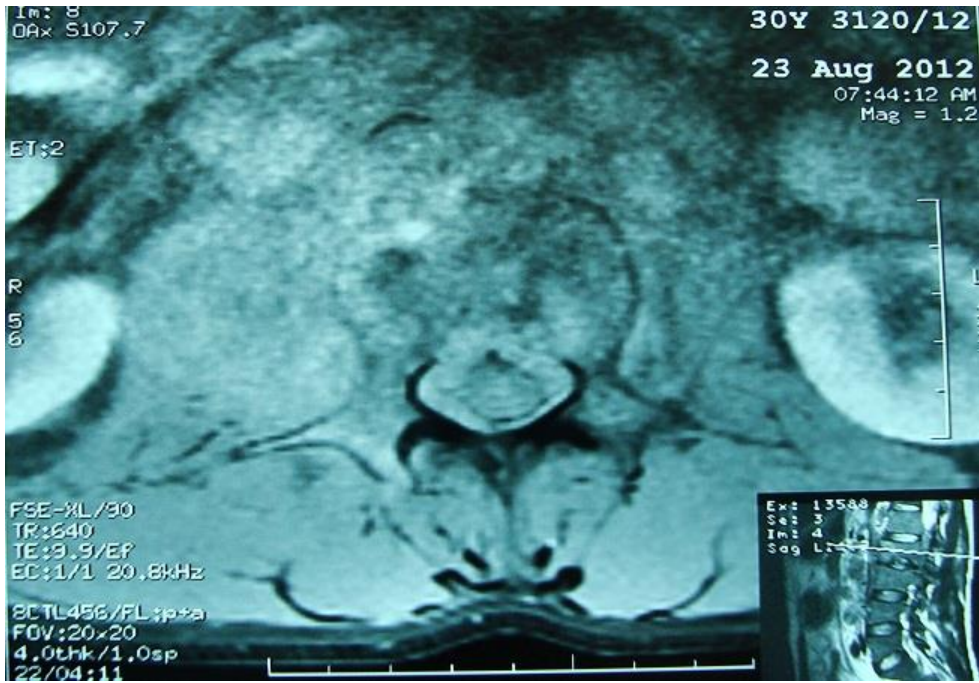

Figure 3: IRM du rachis trouvant anomalie de signal au niveau de L2 en hypersignal STIR et hyposignal T1 se rehaussant après injection du produit de contraste avec épaissement des parties molles en regard du muscle psoas droit

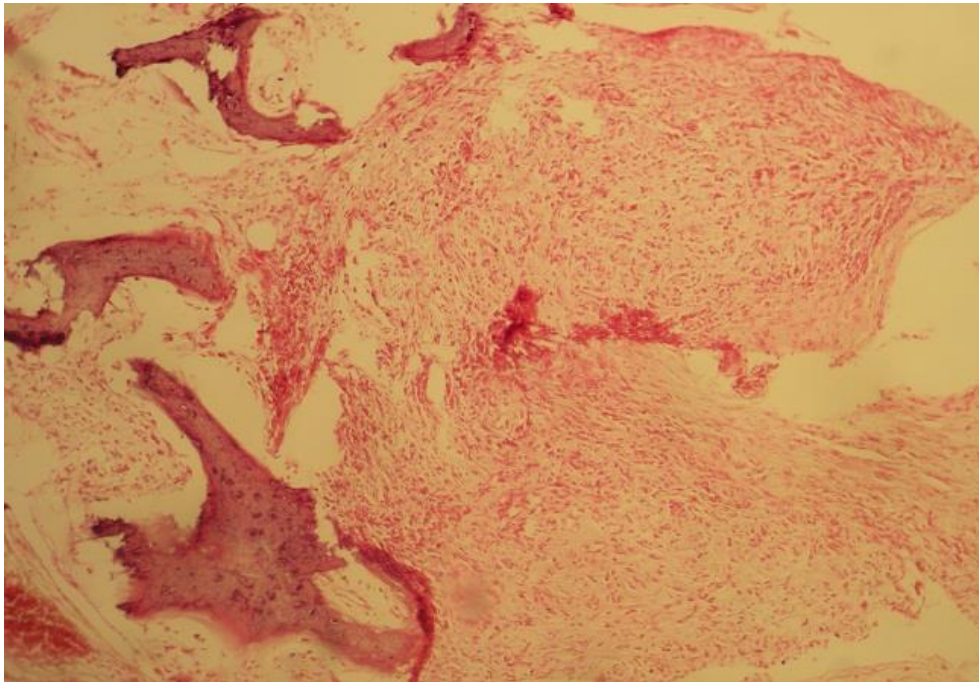


Figure 4: aspect au grossissement X 100, montrant prolifération lymphomateuse avec atteinte osseuse (HEx100)

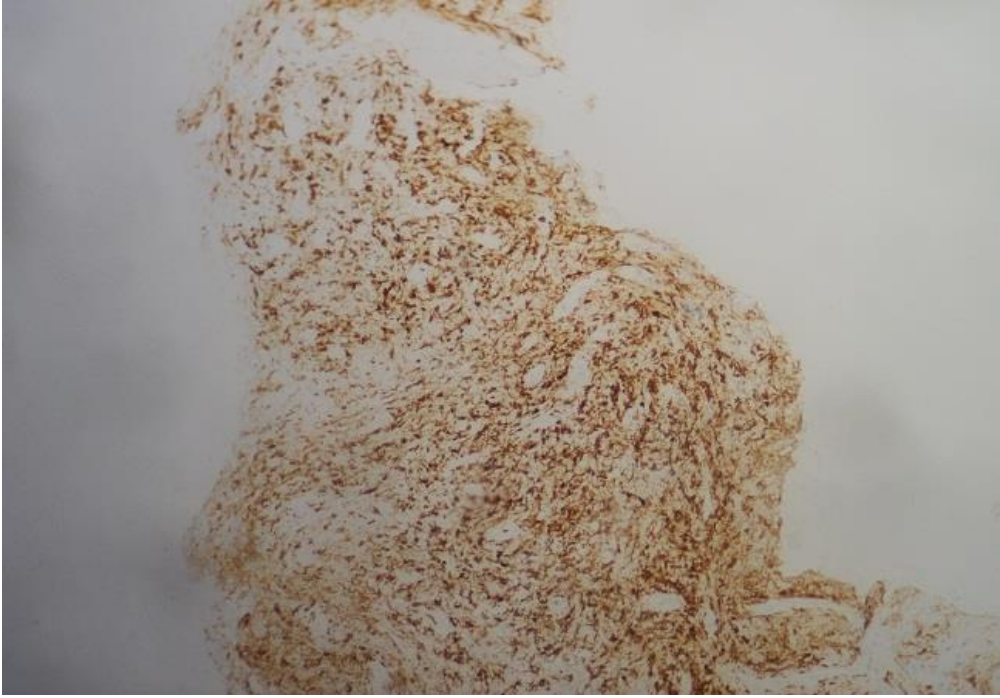


Figure 5: immunomarquage des cellules tumorales par le CD 20 (HEx100)