

Case series

Le lymphangiome kystique rétropéritonéal: à propos de 5 cas et revue de la littérature



Retroperitoneal cystic lymphangioma: about 5 cases and review of the literature

Ahmed Saadi^{1,*}, Haroun Ayed¹, Omar Karray¹, Walid Kerkeni¹, Abderrazak Bouzouita¹, Mohamed Cherif¹, Riadh Ben Slama¹, Amine Derouiche¹, Mohamed Chebil¹

¹Service d'Urologie, Hôpital Charles-Nicolle, Faculté de Médecine de Tunis, Université de Tunis El Manar, boulevard 9-Avril, 1006 Tunis, Tunisie

*Corresponding author: Ahmed Saadi, Service d'Urologie, Hôpital Charles-Nicolle, Faculté de Médecine de Tunis, Université de Tunis El Manar, boulevard 9-Avril, 1006 Tunis, Tunisie

Mots clés: Lymphangiome kystique rétropéritonéal, diagnostic, traitement, chirurgie

Received: 08/06/2016 - Accepted: 16/09/2016 - Published: 06/10/2016

Résumé

Le lymphangiome kystique est une tumeur bénigne malformative rare des vaisseaux lymphatiques à localisations diverses. La localisation rétropéritonéale est moins fréquente comparée à celle mésentérique. Sa présentation clinique est polymorphe. Le diagnostic est évoqué par l'imagerie mais il nécessite une confirmation histologique. Le traitement de choix est chirurgical. Notre objectif est d'étudier les manifestations cliniques, les complications, les aspects diagnostiques et thérapeutiques de cette tumeur. Nous rapportons une série de 5 cas de lymphangiomes kystiques rétropéritonéaux (4 femmes et un homme) opérés dans notre service entre les années 2004 et 2014. Leurs dossiers ont été examinés rétrospectivement. Le suivi était basé sur l'examen clinique et l'échographie abdominale. L'âge moyen était de 45 ans. Le suivi moyen était de 32,6 mois. La symptomatologie révélatrice la plus fréquente était les douleurs et/ou une masse abdominale. Le scanner abdominal était l'examen le plus utile au diagnostic. Une exérèse complète était réalisée d'emblée chez quatre patients et elle était différée après cinq ans de surveillance par une échographie annuelle chez un. Dans un cas, on a eu recours à une néphrectomie. Aucune récurrence ni complication n'ont été notées chez les 5 patients. Le lymphangiome kystique à localisation rétropéritonéale est une affection rare. Sa prise en charge thérapeutique repose sur une exérèse complète, de cas de lésions symptomatiques ou de complications, pour limiter le risque de récurrence. Cette dernière peut être différée chez les patients asymptomatiques.

Pan African Medical Journal. 2016; 25:73 doi:10.11604/pamj.2016.25.73.10002

This article is available online at: <http://www.panafrican-med-journal.com/content/article/25/73/full/>

© Ahmed Saadi et al. The Pan African Medical Journal - ISSN 1937-8688. This is an Open Access article distributed under the terms of the Creative Commons Attribution License (<http://creativecommons.org/licenses/by/2.0>), which permits unrestricted use, distribution, and reproduction in any medium, provided the original work is properly cited.

Abstract

Cystic lymphangioma is a rare, benign malformation of the lymphatic vessels which may be observed on various locations. Retroperitoneal location is less common than mesenteric location. Cystic lymphangioma has a polymorphic clinical presentation. Diagnosis is based on imaging but requires histological confirmation. Surgery is the treatment of choice. The aim of our study is to analyze the clinical manifestations, complications, diagnostic and therapeutic aspects of this tumor. We report a case series of 5 patients with retroperitoneal cystic lymphangioma (4 women and 1 man) operated in our department between the years 2004 and 2014. Their medical records were reviewed retrospectively. Follow-up was based on clinical examination and abdominal CT scan. The average age was 45 years. The mean follow-up was 32.6 months. The most common symptoms indicative of retroperitoneal cystic lymphangioma were pains and/or an abdominal mass. Abdominal CT scan was the most useful diagnostic test. Total resection was immediately achieved in 4 patients and it was deferred for up to 5 years in one patient. He underwent annual ultrasound monitoring. One patient underwent nephrectomy. No recurrence or complications were noted in 5 patients. Retroperitoneal cystic lymphangioma is a rare condition. Its therapeutic management is based on complete resection in patients with symptomatic lesions or complications, in order to limit the risk of recurrence. Complete resection may be deferred in asymptomatic patients.

Key words: Retroperitoneal cystic lymphangioma, diagnosis, treatment, surgery

Introduction

Le lymphangiome kystique est une tumeur malformative bénigne du système lymphatique [1-4] touchant le plus souvent la région crânio-faciale, cervicale ou thoracique, et découverte habituellement dans l'enfance [3,4]. Sa localisation abdominale et surtout rétro-péritonéale est plus rare [3,4]. La présentation clinique est très polymorphe [3,4]. Le diagnostic est évoqué par l'imagerie mais il nécessite une confirmation histologique [1,3]. Son traitement est chirurgical et n'est pas toujours simple [3].

Méthodes

Nous avons mené une étude rétrospective de cinq cas de lymphangiomes kystiques rétro-péritonéaux opérés dans notre service entre les années 2004 et 2014. Nous avons recueilli, pour chaque malade, les particularités épidémiologiques, cliniques, radiologiques, thérapeutiques et évolutives.

Résultats

Il s'agit de 4 femmes et un homme. Leur âge moyen était de 45 ans (30-74 ans). Quatre patientes se sont présentées pour douleurs et/ou pesanteur avec une masse abdominale ou lombaire associée. Un patient était asymptomatique avec découverte échographique fortuite d'une masse rétro-péritonéale. L'examen physique était normal chez tous les patients, hormis une masse abdominale palpable. Tous les patients ont été explorés par une échographie abdomino-pelvienne et un examen tomodensitométrique. Une IRM a été pratiquée chez une seule patiente. La tumeur était toujours unilatérale, droite dans 3 cas, gauche dans un cas et pelvienne dans un cas. L'échographie a montré une tumeur liquidienne bien limitée uniloculaire dans 3 cas et multiloculaire chez les 2 autres. Sur le scanner, la tumeur était spontanément hypodense, bien limitée et à contenu homogène, ne prenant pas le contraste, tout comme ses cloisons qui sont fines (Figure 1). Dans un cas, la masse kystique refoulait le rein droit en haut et en avant et s'insinue autour du pédicule rénal (Figure 2). Le diamètre moyen de la tumeur était de 14 cm (10-20 cm). Une imagerie par résonance magnétique complémentaire a été réalisée dans un cas, ayant objectivé une masse kystique de signal liquidien avec un hyposignal en T1 et un hypersignal en T2 homogène, et l'absence de prise de contraste après injection de gadolinium (Figure 3). Le diagnostic de certitude

n'a pu être établi qu'après examen histologique de la pièce opératoire. Une kystectomie à ciel ouvert a été réalisée dans tous les cas: par lombotomie dans deux cas, par une incision médiane dans deux cas et par une incision sous costale droite dans un cas. L'exploration a trouvé une masse kystique à paroi fine, à contenu liquidien jaune citrin, uni ou polylobée, qui refoule les organes de voisinages. Dans un cas, la masse s'insinue autour du pédicule rénal et du rein droit et était accolée à la veine cave inférieure (Figure 4). Une exérèse complète de la masse kystique a été réalisée dans tous les cas. Une néphrectomie a été associée dans un cas. Les suites opératoires étaient simples dans tous les cas. La durée moyenne du séjour post-opératoire était de 4,2 jours (3-6 jours). Dans un cas, la chirurgie a été différée devant le caractère pauci-symptomatique du kyste et l'absence de signes de complications, le patient a été surveillé par des échographies annuelles pendant 5 ans jusqu'à ce qu'il présente une aggravation de la symptomatologie (douleurs pelviennes avec dysurie et pollakiurie) avec augmentation du volume du kyste (de 10 à 16cm) mais qui a gardé les mêmes caractéristiques scannographiques sans signes de complications. Le suivi était basé sur l'examen clinique et l'échographie abdominale. Aucune récidence n'a été observée avec un recul moyen de 32,6 mois (7-60 mois).

Discussion

Les lymphangiomes kystiques sont des tumeurs bénignes rares [1,2] qui se voient surtout chez l'enfant [3]. La moitié de ces lésions serait présente à la naissance, et 90 % des lymphangiomes kystiques se développeraient jusqu'à l'âge de 2 ans [4]. Le développement chez l'adulte est exceptionnel [3,5]. Les hommes et les femmes seraient atteints de manière semblable à l'âge adulte [4], alors que chez l'enfant, le sexe ratio est, soit semblable [4], soit légèrement prédominant chez le garçon [4]. Dans notre série on a noté une prédominance féminine. L'hypothèse la plus probable du développement d'un lymphangiome kystique serait une origine malformative congénitale [4]. Il est admis que le système lymphatique périphérique se développe à partir de sacs primitifs issus du système veineux. La formation d'un kyste est l'évolution d'un bourgeon lymphatique secondaire à un défaut de connexion, lors de l'embryogenèse, entre des chaînes lymphatiques et le système veineux [3,4]. Les lymphangiomes kystiques sont considérés donc des tumeurs vasculaires malformatives pour lesquelles il n'a encore jamais été démontré de potentiel de malignité [4]. L'origine acquise a été évoquée résultant d'une obstruction des vaisseaux lymphatiques à la suite d'une

inflammation, d'un traumatisme ou d'une dégénérescence [3,6]. Les zones les plus fréquemment touchées sont les tissus sous-cutanés du cou (environ 75 %) et des aisselles (environ 15 %) [4]. Les localisations médiastinales et abdominales sont beaucoup plus rares, environ 10 % des cas [4]. Le lymphangiome kystique représente 7 % des lésions kystiques abdominales chez l'adulte [3,4]. Les lésions touchent alors essentiellement le mésentère, mais peuvent concerner également le tractus gastro-intestinal, la rate, le foie, les reins, les surrénales et le pancréas [4]. La localisation rétropéritonéale est moins fréquente que la localisation mésentérique [1-5]. Les manifestations cliniques du lymphangiome kystique abdominal sont très polymorphes [3,4]. La majorité des lymphangiomes kystiques abdominaux (jusqu'à 60 % [4,7]) sont retrouvés avant l'âge de 5 ans. Des lésions se développant plus lentement, notamment rétropéritonéales, peuvent ne se manifester qu'à l'âge adulte sous forme d'une masse souvent asymptomatique [3,4]. Un volume tumoral important provoque habituellement des douleurs abdominales, symptôme le plus fréquent, mais peut aussi entraîner une augmentation du périmètre abdominal, une masse palpable, une occlusion intestinale voire un volvulus [4]. Le symptôme le plus courant dans notre série était l'apparition de douleurs avec masse abdominales. D'autres complications peuvent également provoquer des tableaux cliniques aigus : une hémorragie intra-kystique, une surinfection ou une hémorragie digestive, cette dernière étant toutefois peu commune [4]. La rupture spontanée des kystes est rare [4]. Enfin, il faut mentionner une forme rarissime de la maladie : la lymphangiomatose kystique péritonéale, qui réalise une atteinte disséminée pouvant mimer une carcinose péritonéale, et associée à des lésions médiastinales et à un chylothorax [4].

Devant l'absence de signes cliniques spécifiques, le bilan radiologique va orienter le diagnostic [7]. Pour établir le diagnostic, l'échographie est l'examen le plus utile initialement [4]. Elle montre classiquement une tumeur liquidienne uni ou multiloculaire avec des cloisons fines qui est bien limitée [3]. Le contenu des kystes, souvent transonore, peut cependant devenir échogène à l'occasion d'une hémorragie intra-kystique voire contenir quelques calcifications [3,8]. Dans nos observations, l'échographie a permis de détecter la lésion dans 100% des cas et les kystes étaient uniloculaires chez 3 de nos patients et cloisonnés chez les 2 autres. Aucun signe de complications n'a été retrouvé. Ces aspects échographiques restent non spécifiques et le scanner présente un excellent moyen diagnostique initial chez l'adulte [3,4]. Il montre habituellement une tumeur à contenu homogène, hypodense, ne prenant pas le contraste, tout comme ses cloisons qui sont fines et il permet d'étudier la densité de la tumeur. Le scanner permet aussi d'évaluer les rapports de la tumeur avec les organes de voisinage et de différencier le lymphangiome rétro-péritonéal du lymphangiome intra-péritonéal [1]. L'IRM, en seconde intention, permet de mieux préciser la nature du contenu des kystes [4] et apprécie très bien l'extension périovasculaire de la lésion [3]. Le lymphangiome kystique est de signal liquidien : en hyposignal en T1 et hypersignal en T2. Les cloisons sont en hyposignal en T1 et T2. L'injection de gadolinium ne montre que peu ou pas de rehaussement pariétal et septal [9]. D'autres investigations radiologiques ont été rapportées dans la littérature, dont la lymphoscintigraphie à l'albumine qui ne semble pas apporter d'élément diagnostique supplémentaire, le lymphangiome ne communiquant pas ou peu avec le système lymphatique périphérique [4,8]. Si les lésions de la sphère cervico-faciale chez l'enfant permettent souvent de poser le diagnostic simplement sur la clinique et la radiologie, les atteintes intra-abdominales peuvent parfois poser plus de difficultés [4]. Le diagnostic différentiel comprend le lymphome, une duplication digestive ou un volumineux kyste ovarien [4]. Des lymphocèles post-opératoires peuvent également avoir un aspect radiologique similaire, mais le siège et le contexte étiologique

particulier évoquent le diagnostic [4]. Aucun de nos cas n'a un antécédent de chirurgie susceptible de se compliquer de lymphocèle post-opératoire.

La preuve définitive du diagnostic de lymphangiome kystique est apportée par l'examen anatomopathologique [3,4]. On distingue habituellement les formes oligo-macrokystiques, micro-polykystiques et mixtes [4]. Au microscope, les critères diagnostiques sont : des vaisseaux lymphatiques dilatés, bordés de cellules endothéliales aplaties sans signes d'atypies, avec présence d'un tissu lymphoïde abondant [4]. Des cellules musculaires lisses et des cellules spumeuses contenant du matériel lipidique peuvent être observées au niveau de la paroi de ces vaisseaux [4]. Le diagnostic histologique est parfois impossible sur de simples biopsies en présence de remaniements avec disparition de l'endothélium et apparition de dépôts de fibrine secondaire à l'inflammation et l'hémorragie [3]. Les lésions n'entraînant pas de gêne pour le patient doivent être suivies par des imageries répétées [4]. En effet, certaines lésions peuvent régresser spontanément, et les différents traitements disponibles peuvent tous entraîner des complications de gravité variable [4]. Un de nos patient a été initialement surveillé pendant 5 ans par des échographies annuelles devant le caractère pauci-symptomatique du kyste initialement et l'absence de signes de complications et il n'a été traité que devant l'aggravation des symptômes suite à l'augmentation du volume du kyste. L'aspiration du contenu du kyste, avec ou sans injection de produit sclérosant, a des résultats à long terme variés : les récurrences semblent fréquentes, jusqu'à 100 % dans certaines séries [4,10]. L'exérèse chirurgicale, ouverte ou laparoscopique, est l'attitude classique dans la localisation abdominale [4, 11,12]. L'exérèse doit être la plus complète possible pour éviter les récurrences [3], en restant conservateur pour les autres organes, vu le caractère bénin du lymphangiome [4]. Dans un cas on eu recours à une néphrectomie associée à l'exérèse du kyste vu les accolements au rein, au pédicule rénal et la veine cave inférieure. Afin de limiter les complications par fuite lymphatique postopératoire (lymphocèle, ascite chyleuse), la lymphostase doit être minutieuse, soit par ligatures pas à pas, soit peut-être avec l'UltraCision ou le LigaSure™[4]. Le taux de récurrence est de 40 % après résection incomplète et de 17 % après résection macroscopiquement complète, toutes localisations confondues [4,10]. Les lésions lymphangiomateuses seraient ainsi beaucoup plus étendues qu'on ne pourrait le penser [4]. Aucune récurrence n'a été détectée chez nos 5 patients avec un recul moyen de 32,6 mois.

Conclusion

Le lymphangiome kystique est une tumeur bénigne du système lymphatique qui se voit surtout chez l'enfant. La localisation rétropéritonéale est rare. La présentation clinique est très polymorphe. Le diagnostic est suspecté par l'imagerie et ne peut être confirmé que lors de l'examen histologique après l'intervention. En cas de lésion non symptomatique, la surveillance est la règle. En cas de lésion symptomatique, l'exérèse chirurgicale complète semble la meilleure option pour limiter le risque de récurrence.

Etat des connaissances actuelles sur le sujet

- Les lymphangiomes kystiques sont des tumeurs rares qui se voient surtout chez l'enfant.
- Le diagnostic est évoqué sur la radiologie et confirmé par l'histologie.
- Le traitement est chirurgical.

Contribution de notre étude à la connaissance

- Description des particularités épidémiologiques, cliniques, radiologiques, thérapeutiques et évolutives de cette pathologie chez l'adulte à travers notre série et une revue de la littérature.
- Discussion des indications thérapeutiques.

Conflits d'intérêts

Les auteurs déclarent ne pas avoir de conflits d'intérêts en relation avec cet article.

Contributions des auteurs

Tous les auteurs ont participé à la prise en charge du patient et à la rédaction du manuscrit. Tous les auteurs ont lu et approuvé la version finale du manuscrit.

Figures

Figure 1: Coupe axiale tomодensitométrique après injection de produit de contraste en intraveineux, montrant le lymphangiome kystique qui est hypodense, homogène et ne prenant pas le contraste

Figure 2: Coupe axiale tomодensitométrique: le lymphangiome kystique qui refoule le rein droit en haut et en avant et s'insinue autour du pédicule rénal

Figure 3: Coupe axiale d'une IRM: volumineuse masse kystique rétropéritonéale gauche en hyposignal T1 assez homogène

Figure 4: Aspect per-opératoire: volumineuse masse kystique polylobée s'insinuant autour du rein et du pédicule rénal droit, opérée par voie sous costale droite

Références

1. Zekri B, Mouaqit O, Affari O, Ifrine L, El Malki HO, Mohsine R, Belkouchi A. Lymphangiome kystique rétropéritonéal. *J Afr Hépatol Gastroentérol.* 2010 ; 4:260-262. **PubMed | Google Scholar**
2. Losanoff JE, Richman BW, El-Sherif A. Mesenteric cystic lymphangioma. *J Am Coll Surg.* 2003 ; 196(4): 598-603. **PubMed | Google Scholar**
3. Rifki Jai S, Adraoui J, Khaiz D, Chehad F, Lakhloufi A, Bouzidi A. Le lymphangiome kystique rétropéritonéal. *Prog Urol.* 2004; 14(4):548-550. **PubMed | Google Scholar**
4. Bezzola T, Bühler L, Chardot C, Morel P. Le traitement chirurgical du lymphangiome kystique abdominal chez l'adulte et chez l'enfant. *J Chir (Paris).* 2008; 145(3):238-243. **PubMed | Google Scholar**
5. Zoguèreh DD, N'Tarundenga U, Provendier B, Gazaigne J. Une volumineuse masse rétropéritonéale chez un adulte. *Rev Med Interne.* 2003; 24(3):202-203. **PubMed | Google Scholar**
6. Bonhomme A, Broeders A, Oyen RH, Stas M, De Wever I, Baert AL. Cystic lymphangioma of the retroperitoneum. *Clin Radiol.* 2001; 56(2):156-158. **PubMed | Google Scholar**
7. Mabrut JY, Grandjean JP, Henry L, Chappuis JP, Partensky C, Barth X, Tissot E. Mesenteric and mesocolic cystic lymphangiomas: Diagnostic and therapeutic management. *Ann Chir.* 2002; 127(5):343-349. **PubMed | Google Scholar**
8. Okizaki A, Shuke N, Yamamoto W, Usui K, Koyano S, Miyokawa N, Tokusashi Y, Aburano T. Protein-loss into retroperitoneal lymphangioma: demonstration by lymphoscintigraphy and blood-pool scintigraphy with Tc-99m-human serum albumin. *Ann Nucl Med.* 2000; 14(2):131-134. **PubMed | Google Scholar**
9. Wunderbaldinger P, Paya K, Partik B, Turetschek K, Hörmann M, Horcher E, Bankier AA. CT and MRI of generalized cystic lymphangiomatosis in pediatric patients. *AJR Am J Roentgenol.* 2000; 174(3):827-832. **PubMed | Google Scholar**
10. Alqahtani A, Nguyen LT, Flageole H, Shaw K, Laberge JM. 25 years? experience with lymphangiomas in children. *J Pediatr Surg.* 1999; 34(7):1164-1168. **PubMed | Google Scholar**
11. Konen O, Rathaus V, Dlugy E, Freud E, Kessler A, Shapiro M, Horev G. Childhood abdominal cystic lymphangioma. *Pediatr Radiol.* 2002; 32(2):88-94. **PubMed | Google Scholar**
12. De Perrot M, Rostan O, Morel P, Le Coultre C. Abdominal lymphangioma in adults and children. *Br J Surg.* 1998; 85(3):395-397. **PubMed | Google Scholar**

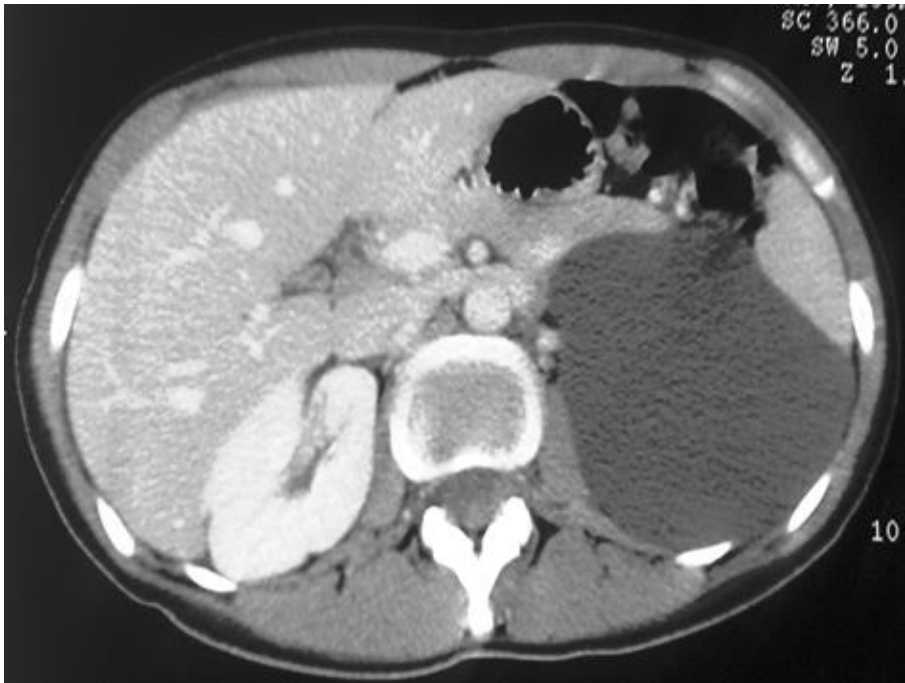


Figure 1: Coupe axiale tomodensitométrique après injection de produit de contraste en intraveineux, montrant le lymphangiome kystique qui est hypodense, homogène et ne prenant pas le contraste

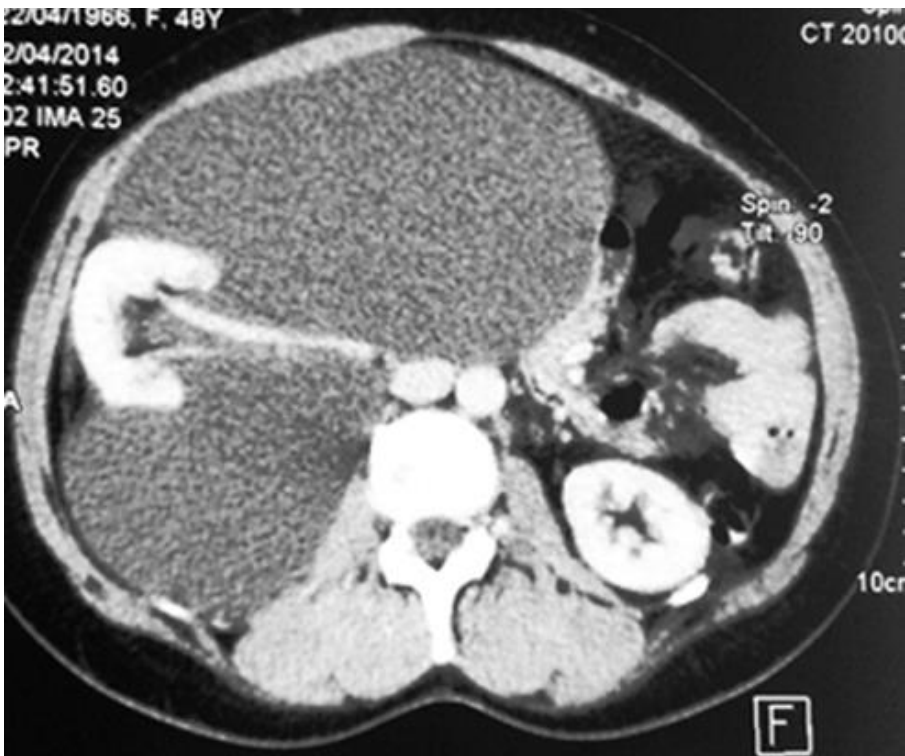


Figure 2: Coupe axiale tomodensitométrique: le lymphangiome kystique qui refoule le rein droit en haut et en avant et s'insinue autour du pédicule rénal

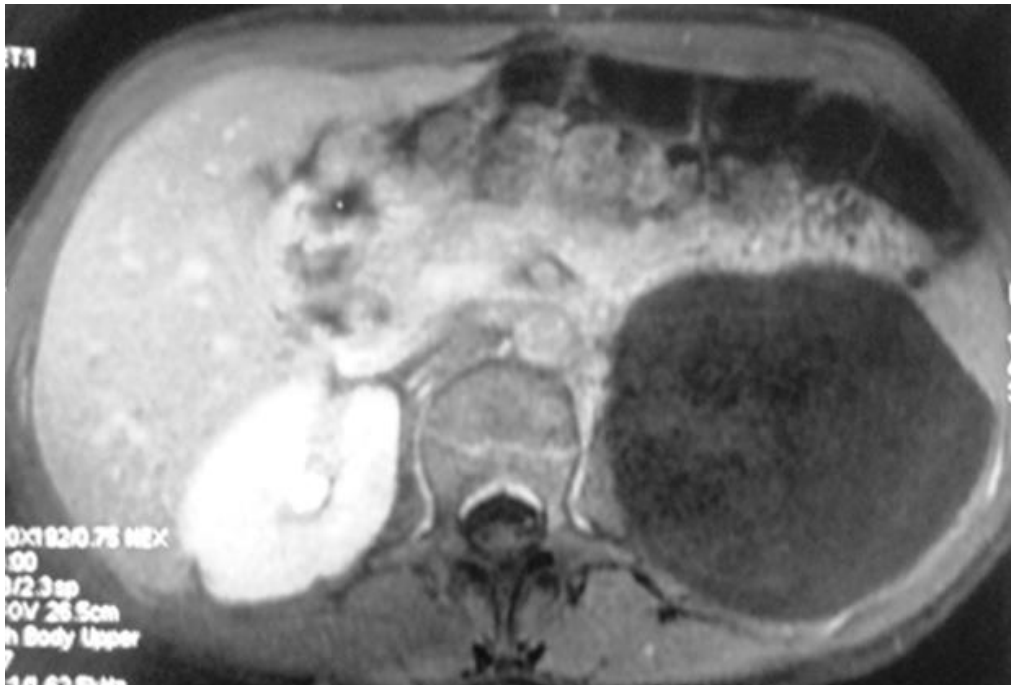


Figure 3: Coupe axiale d'une IRM: volumineuse masse kystique rétropéritonéale gauche en hyposignal T1 assez homogène

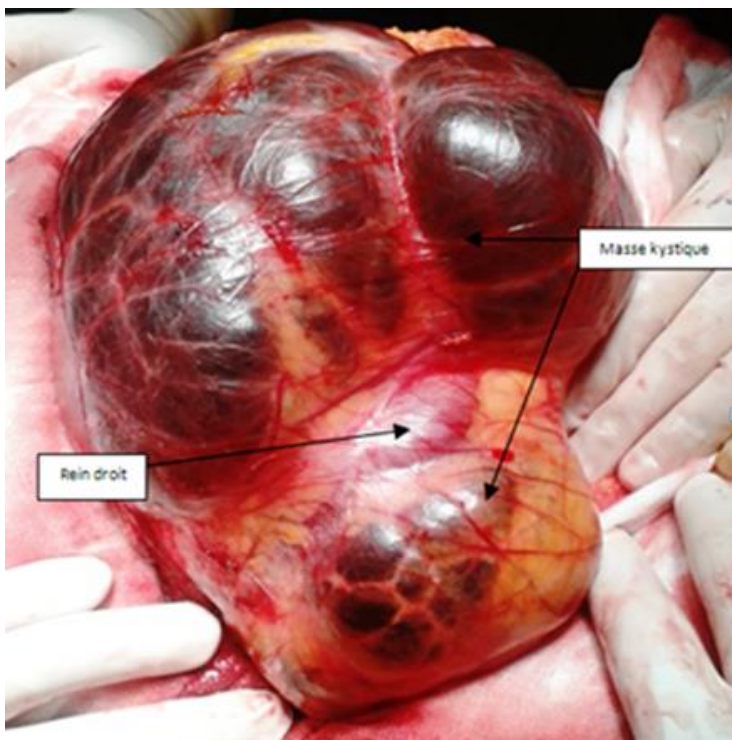


Figure 4: Aspect per-opératoire: volumineuse masse kystique polylobée s'insinuant autour du rein et du pédicule rénal droit, opérée par voie sous costale droite