

# Images in medicine

## Utérus de Couvelaire: aspect impressionnant mais utérus fonctionnel



*Couvelaire uterus: bad aspect but normal uterine function*

Mehdi Kehila<sup>1,\*</sup>, Rim Ben Hmid<sup>1</sup>

<sup>1</sup>Service C du Centre de Maternité et de Néonatalogie de Tunis, Faculté de Médecine de Tunis, Université Tunis El Manar, Tunisie

\*Corresponding author: Mehdi Kehila, Service C du Centre de Maternité et de Néonatalogie de Tunis, Faculté de Médecine de Tunis, Université Tunis El Manar, Tunisie

Key words: Mots clés: Hématome rétroplacentaire, apoplexie utérine, Couvelaire

Received: 26/08/2016 - Accepted: 09/09/2016 - Published: 19/09/2016

**Pan African Medical Journal. 2016; 25:11 doi:10.11604/pamj.2016.25.11.10606**

This article is available online at: <http://www.panafrican-med-journal.com/content/article/25/11/full/>

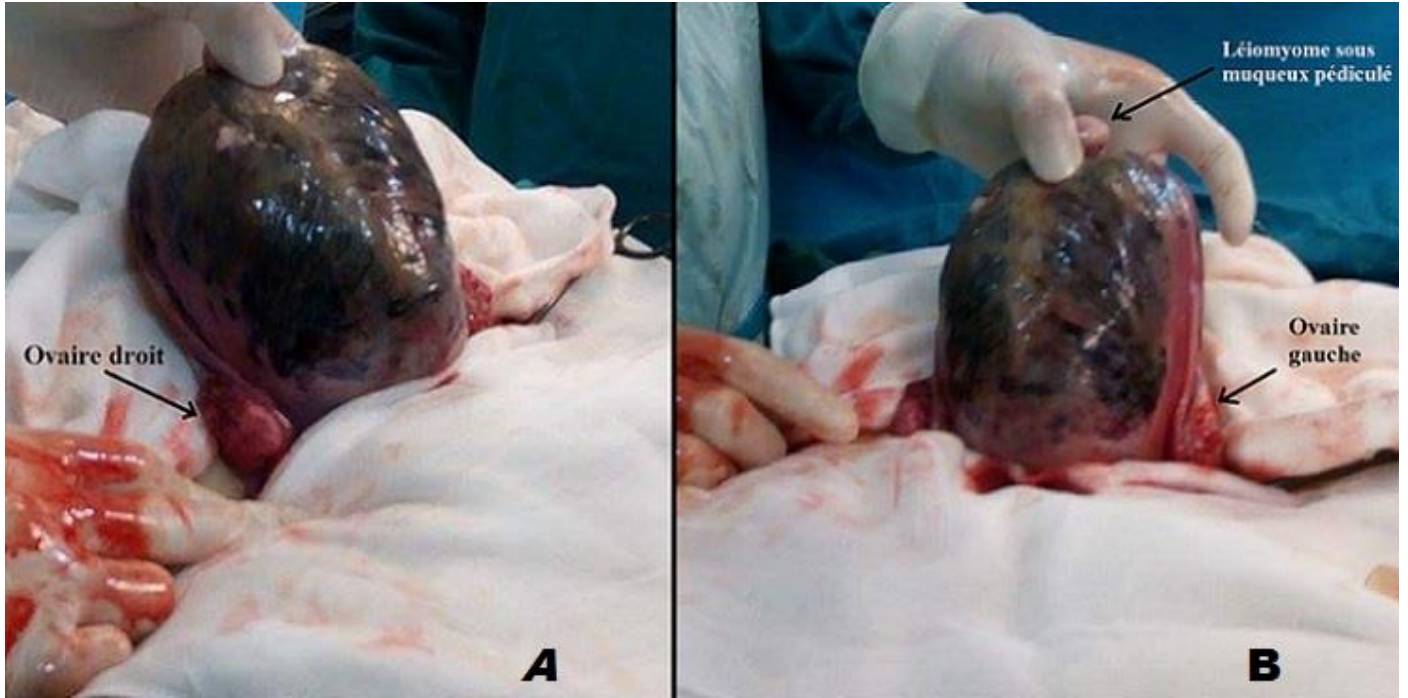
© Mehdi Kehila et al. The Pan African Medical Journal - ISSN 1937-8688. This is an Open Access article distributed under the terms of the Creative Commons Attribution License (<http://creativecommons.org/licenses/by/2.0>), which permits unrestricted use, distribution, and reproduction in any medium, provided the original work is properly cited.

### Image en médecine

*We here report the case of a 32-year-old primigravid patient presenting at 28 weeks of amenorrhea in a typical clinical state of retroplacental hematoma complicated by intrauterine fetal death. Obstetric ultrasound performed in the operating room confirmed intrauterine fetal death. Fetal biometry assessed that fetal growth corresponded with the number of weeks of pregnancy and that there was no overlapping of fetal skull bones, which was in favour of a recent death. Moreover, it showed echogenic retroplacental rounded zone measuring 8 cm in diameter evoking retroplacental hematoma. Complete blood count (CBC) showed haemoglobin 9 g/dl. Global hemostatic coagulation tests were normal. As the patient was hemodynamically unstable, cesarean section was performed. The patient undergone Pfannenstiel cesarean section performed under general anaesthesia; it revealed a tense, edematous, bluish uterus (Couvelaire uterus). Hysterectomy showed bright red blood, placental abruption and retroplacental haematoma weighing 600 g. The fetus was in a state of apparent death and weighed 700 g. After evacuation procedure, the uterus presented a bluish aspect almost in its totality but the retraction of the uterine wall was correct. After hystero-graphy the patient had persistent moderate bright red bleeding which stopped following prostaglandin infusion (Nalador®). The postoperative course was uneventful.*

**Key words:** *Retroplacental haematoma, uterine apoplexy, Couvelaire*

Il s'agit d'une patiente âgée de 32 ans, primigeste, qui a consulté à 28 semaines d'aménorrhée dans un tableau typique d'hématome rétro-placentaire compliqué d'une mort fœtale in utéro. Une échographie obstétricale faite au bloc opératoire a confirmé la mort fœtale in utéro. Les biométries étaient en rapport avec le terme et il n'y avait pas de chevauchement des os du crane; ce qui était en faveur d'une mort récente. Il y avait une image échogène rétro placentaire arrondie faisant 8 cm de diamètre évoquant devant ce tableau un hématome rétro-placentaire. La NFS a montré une hémoglobine à 9 g/dl. Le bilan d'hémostase était normal. La patiente était instable de point de vu hémodynamique; une évacuation par voie haute a été décidée. Une césarienne réalisée sous anesthésie générale, par voie de Pfannenstiel, a révélé un utérus sous tension, oedématié, bleuté dans son ensemble (Utérus de couvelaire). L'hystérotomie, a mis en évidence du sang rouge vif, un placenta décollé et un hématome rétroplacentaire de 600 g. Le fœtus était en état de mort apparente et a pesé 700 g. Après l'évacuation de la grossesse, l'utérus avait un aspect bleuté quasiment dans sa totalité mais se rétractait de façon correcte. Après hystérorraphie Il persistait un saignement modéré rouge vif qui a tari suite à la mise en route de perfusion de prostaglandines (Nalador®). Les suites opératoires étaient simples.



**Figure 1:** (A et B) aspect bleuté de l'utérus, secondaire à des suffusions hémorragiques dans l'épaisseur du myomètre donnant l'aspect de l'utérus de Couvelaire