

Images in medicine

Migration d'une broche dans le canal médullaire cervical après une ostéosynthèse de l'articulation acromio-claviculaire

Pin migration to the cervical spinal canal after osteosynthesis of acromioclavicular joint

Bah Aliou^{1,2,&}, El Alaoui Adil³

¹Chirurgie Orthopédique, Centre Hospitalier Métropole Savoie de Chambéry, France, ²Chirurgie Orthopédique Traumatologique, l'Hôpital Militaire Mohammed V, Rabat, Maroc, ³Chirurgie Orthopédique et Traumatologique, Centre Hospitalier Universitaire Fèz, Maroc

[&]Corresponding author: Bah Aliou, Chirurgie Orthopédique, Centre Hospitalier Métropole Savoie de Chambéry, France

Mots clés: Fracture clavicule, embrochage-haubanage, complication ostéosynthèse

Received: 15/10/2015 - Accepted: 21/10/2015 - Published: 10/05/2016

Pan African Medical Journal. 2016; 24:35 doi:10.11604/pamj.2016.24.35.8200

This article is available online at: <http://www.panafrican-med-journal.com/content/article/24/35/full/>

© Bah Aliou et al. The Pan African Medical Journal - ISSN 1937-8688. This is an Open Access article distributed under the terms of the Creative Commons Attribution License (<http://creativecommons.org/licenses/by/2.0>), which permits unrestricted use, distribution, and reproduction in any medium, provided the original work is properly cited.

Image en médecine

We report the case of a 49 year-old right-handed chef with left shoulder trauma occurred during a football game. The diagnosis was fracture of the distal quarter of clavicle. The patient underwent osteosynthesis using cerclage wire and splint. The patient suffered from pain and hypoesthesia with a deficit in C8-T1 interosseous territory; radiographs objectified pin migration to the cervical spine. It pierced left C7-T1 vertebral foramen contacting the medullary sheath with consequent threat to vital or functional prognosis. The patient underwent urgent removal of osteosynthesis material in the Department of Neurosurgery. The evolution was marked by the disappearance of neuralgia and an acceptable functional recovery. Osteosynthesis using cerclage wire and splint is a major surgical technique for fractures of the distal quarter of clavicle or acromioclavicular disjunctions. Its main complication remains pin migration.

Key words: *Distal clavicle fracture, acromioclavicular joint, osteosynthesis, fracture, pin migration, iatrogenic complication*

Il s'agit d'un patient de 49 ans, droitier, cuisinier, victime d'un traumatisme de l'épaule gauche au football. Le diagnostic d'une fracture du quart distal de la clavicule gauche était posé. Il bénéficia d'une ostéosynthèse par embrochage-haubanage. Devant des douleurs et une hypoesthésie avec un déficit des interosseux en territoire C8-T1, le bilan radiographique objectivait une migration de broche au niveau du rachis cervical. Elle transperçait le foramen de conjugaison C7-T1 gauche allant au contact du fourreau médullaire mettant en jeu son pronostic vital ou fonctionnel. L'ablation du matériel d'ostéosynthèse en urgence en Neurochirurgie fut réalisée. L'évolution est marquée par une disparition des névralgies et une récupération fonctionnelle acceptable. L'ostéosynthèse par embrochage-haubanage est une des principales techniques chirurgicales des fractures du quart distal de la clavicule ou des disjonctions acromio-claviculaires. Sa principale complication reste la migration de broche.

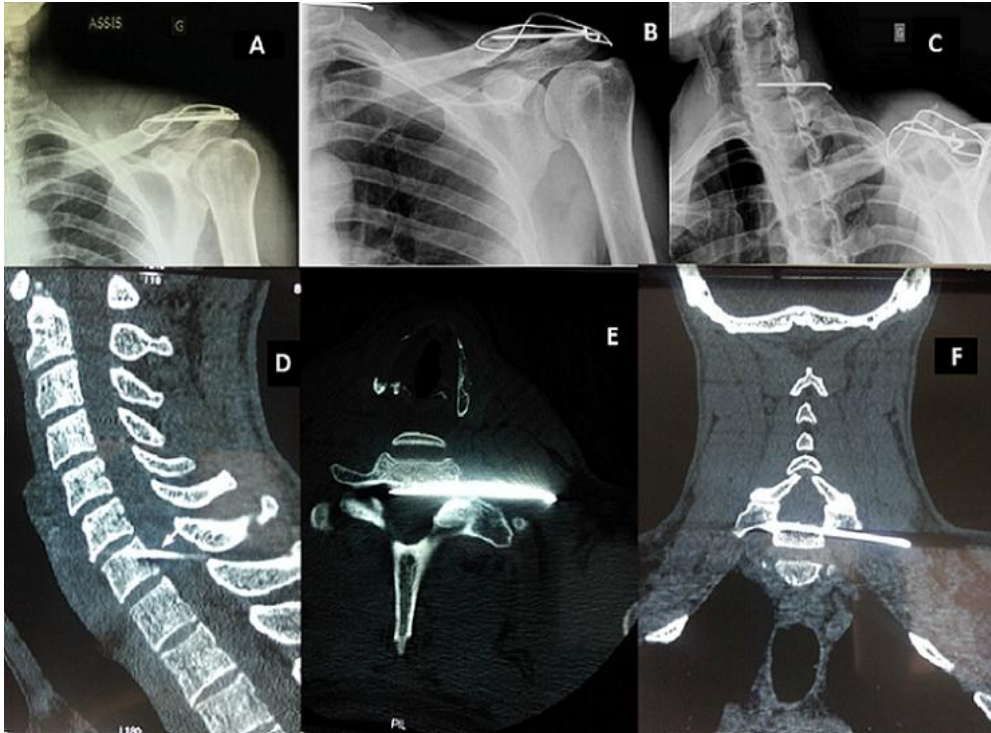


Figure 1: A) radiographie standard de l'épaule gauche face post opératoire montrant l'embrochage-haubanage de l'articulation acromio-claviculaire; B et C) radiographies standard de l'épaule gauche montrant la migration d'une broche d'ostéosynthèse au niveau du rachis cervical; D, E et F) coupes scanographiques (sagittale, axiale et coronale) montrant la broche transperçant le foramen de conjugaison C7-T1 gauche allant au contact du fourreau médullaire