

Images in medicine

Une forme rare et fulminante de gastrite: la gastrite emphysémateuse



A rare, fulminant form of gastritis: emphysematous gastritis

Ammar Mahmoudi^{1, &}, Mezri Maâtouk²

¹Service de Chirurgie Générale et Digestive, CHU Fattouma Bourguiba de Monastir, ²Service d'Imagerie Médicale, CHU Fattouma Bourguiba de Monastir

[&]Corresponding author: Ammar Mahmoudi, Service de Chirurgie Générale et Digestive, CHU Fattouma Bourguiba de Monastir

Mots clés: Gastrite emphysémateuse, tomodensitométrie, antibiothérapie, chirurgie

Received: 15/07/2015 - Accepted: 03/11/2015 - Published: 09/08/2016

Pan African Medical Journal. 2016; 24:301 doi:10.11604/pamj.2016.24.301.7518

This article is available online at: <http://www.panafrican-med-journal.com/content/article/24/301/full/>

© Ammar Mahmoudi et al. The Pan African Medical Journal - ISSN 1937-8688. This is an Open Access article distributed under the terms of the Creative Commons Attribution License (<http://creativecommons.org/licenses/by/2.0>), which permits unrestricted use, distribution, and reproduction in any medium, provided the original work is properly cited.

Image en médecine

Emphysematous gastritis is characterized by the presence of gas in the stomach wall and it is due to infection by "gas-producing" germs. It has a poor prognosis associated with high mortality rates, requiring early diagnosis and treatment. The patient's clinical picture is not specific. The diagnosis is often radiological. Emergency surgical treatment is recommended in case of necrosis, perforation, peritonitis or rapid deterioration in patient's condition under medical treatment. We report the case of a 79-year old man, with a personal history of alzheimer lasting for 3 years; he was diabetic, treated with oral antidiabetic agents over a period of 30 years. He presented to the emergency department with epigastric pain of 48 hours of evolution. On examination, he was septic in febrile state (39,5 °C), chills and tendency to collapse. He was polypneic with abdominal defense at the supra-umbilical level. There was a hyperleukocytosis of 25 000/mm³, a CRP value of 280 mg/l and metabolic acidosis. Abdominal CT scan showed the presence of gas in the stomach wall and confirmed the diagnosis of gastritis emphysematous. Digestive system vascular axes, particularly the celiac trunk, were permeable. There was no portal venous gas. A broad spectrum antibiotic therapy active against gram negative bacteria and anaerobes was started and patient preparation for emergency surgery was initiated but the patient died of multiple organ failure associated with acute respiratory distress syndrome an hour after abdominal CT scan examination

Key words: *Emphysematous gastritis, tomodesiometry, antibiotic therapy, surgery*

La gastrite emphysemateuse, caractérisée par la présence de gaz dans la paroi gastrique, est due à une infection par des germes "producteurs de gaz". Son pronostic est sombre avec une mortalité très élevée, imposant un diagnostic et un traitement précoces. Le tableau clinique n'est pas spécifique. Le diagnostic est souvent radiologique. La chirurgie est indiquée en urgence en cas de nécrose, de perforation, de péritonite ou de détérioration rapide de l'état du patient sous traitement médical. Nous rapportons le cas d'un homme de 79 ans, aux antécédents de maladie d'alzheimer depuis 3 ans, diabétique sous antidiabétiques oraux depuis 30 ans, qui s'est présenté aux urgences pour une douleur épigastrique évoluant depuis 48 heures. A l'examen, il présentait un état septique avec fièvre à 39,5° C et frissons avec tendance au collapsus. Il était polypnéique et il y avait une défense abdominale à

l'étage sus-ombilical. Il existait une hyperleucocytose à 25 000/mm³, une CRP à 280 mg/l et une acidose métabolique. La tomodesiométrie abdominale (A,B,C) montrait du gaz dans la paroi gastrique et confirmait le diagnostic de gastrite emphysemateuse. Les axes vasculaires digestifs, en particulier le tronc coeliaque, étaient perméables. Il n'y avait pas d'aéoportie. Une antibiothérapie à large spectre couvrant les germes gram négatifs et les anaérobies a été démarrée, et une préparation du patient pour une chirurgie en urgence a été entamée mais le patient décédait d'une défaillance multiviscérale avec un syndrome de détresse respiratoire aigu, une heure après la réalisation du scanner abdominal.

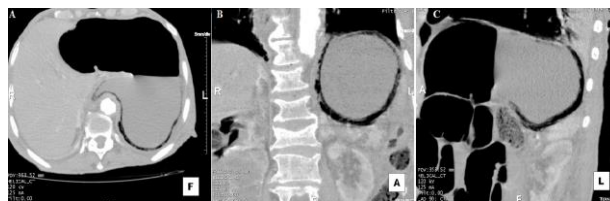


Figure 1: A) tomodesiométrie abdominale en coupe axiale en intensité de projection minimale (MinIP) mettant en évidence une pneumatose diffuse de la paroi gastrique sans pneumopéritoine; B) tomodesiométrie abdominale en reconstruction coronale en intensité de projection minimale (MinIP) mettant en évidence une pneumatose diffuse de la paroi gastrique sans pneumopéritoine; C) tomodesiométrie abdominale en reconstruction sagittale en intensité de projection minimale (MinIP) mettant en évidence une pneumatose diffuse de la paroi gastrique sans pneumopéritoine