

Images in medicine

Carcinome verruqueux de la verge

Penile verrucous carcinoma

Ali Beddouche^{1,*}, Adil Kallat¹

¹Service d'Urologie A, Hôpital Ibn Sina, CHU Rabat, Maroc

^{*}Corresponding author: Ali Beddouche, Service d'Urologie A, Hôpital Ibn Sina, CHU Rabat, Maroc

Key words: Carcinome, verruqueux, verge, pénectomie

Received: 04/05/2016 - Accepted: 12/05/2016 - Published: 01/07/2016

Pan African Medical Journal. 2016; 24:188 doi:10.11604/pamj.2016.24.188.9788

This article is available online at: <http://www.panafrican-med-journal.com/content/article/24/188/full/>

© Ali Beddouche et al. The Pan African Medical Journal - ISSN 1937-8688. This is an Open Access article distributed under the terms of the Creative Commons Attribution License (<http://creativecommons.org/licenses/by/2.0>), which permits unrestricted use, distribution, and reproduction in any medium, provided the original work is properly cited.

Image en médecine

Mr. AB, 44 years old, with no particular history. He presented for penile neoplasm which had evolved over the past year, associated with urinary symptoms such as dysuria and pollakiuria, in a state of apyrexia and conservation of his general condition. External genital examination revealed 3 fixed, exophytic, red, "cauliflower" like tumors with whitish central ulceration. The pelvic IRM showed an important infiltration of the two corpora cavernosa and urethra. Biopsies revealed well-differentiated tumor with epithelial, papillomatous proliferation and hyperkeratosis with no cytonuclear anomalies. The patient underwent total penectomy with urinary diversion by perineal urethrostomy. Anatomico-pathological examination of the surgical specimen confirmed the diagnosis of penile verrucous carcinoma of the penis. Patient's evolution was favorable, with a follow-up period of 18 months, without local recurrence.

Key words: Carcinoma, verrucous, penis, penectomy

Mr AB, âgé de 44 ans, sans antécédents particuliers. Il avait consulté pour des néoformations de la verge évoluant depuis 1 an, accompagné de signes urinaires à type de dysurie et pollakiurie, dans un contexte d'apyrexie et de conservation de l'état général. L'examen des organes génitaux externes mettait en évidence 3 tumeurs fixes, exophytiques, rouges, en "chou-fleur", à centre blanchâtre ulcéré. L'IRM pelvienne montrait une importante infiltration des deux corps caverneux et de l'urètre. Les biopsies ont mis en évidence une tumeur bien différenciée avec prolifération épithéliale papillomateuse et hyperkératose, sans anomalies cytonucléaires. Le patient a subi une pénectomie totale avec dérivation urinaire par uréthroscopie périnéale. L'examen anatomopathologique de la pièce opératoire a confirmé le diagnostic de carcinome verruqueux de la verge. L'évolution était favorable, avec un recul de 18 mois, sans récurrence locale.

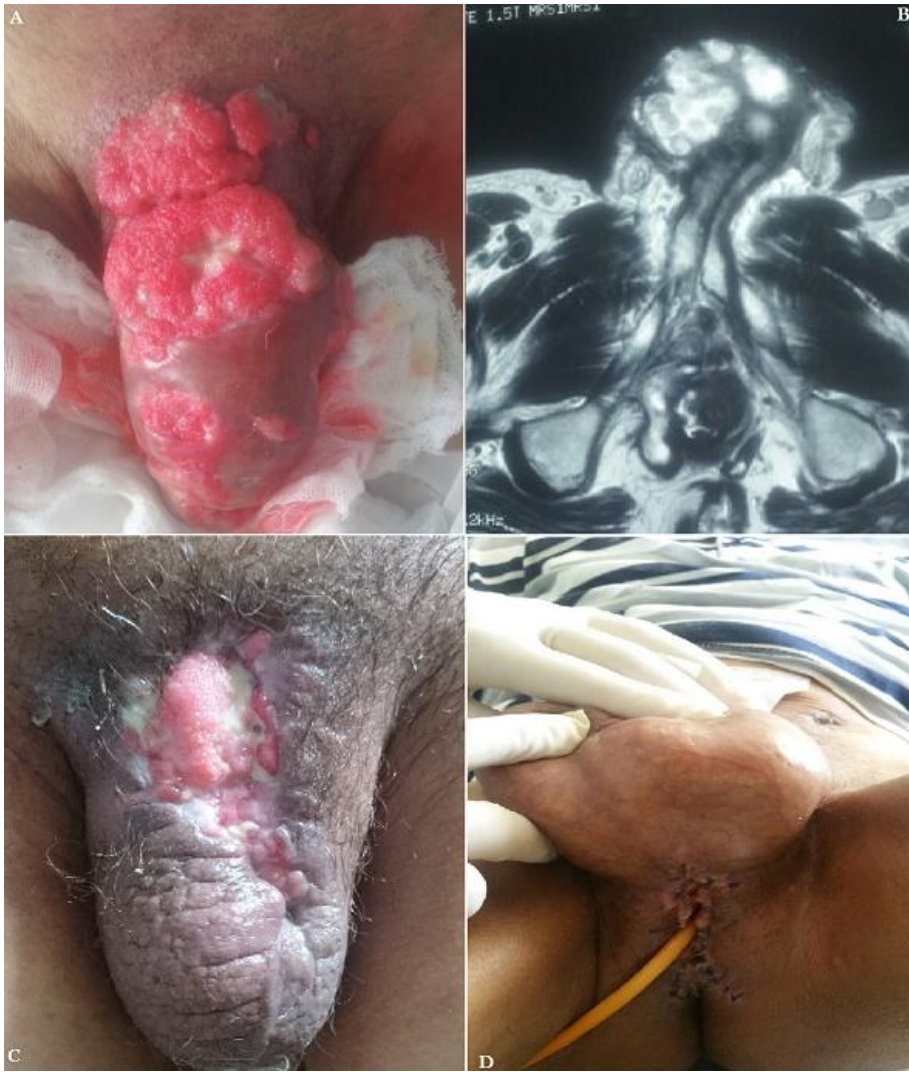


Figure 1: A) tumeurs en "chou-fleur"; B) IRM de la verge, infiltration des corps caverneux et de l'urètre; C) pénectomie totale; D) urétrostomie cutanée