

## Case report

### **Mariage consanguin et morbi-mortalité, courte revue de la littérature à partir d'une association exceptionnelle: syndrome de Usher et Neurofibromatose de Von Recklinghausen**

*Consanguineous marriage and morbi-mortality, short literature review based on an exceptional association: Usher syndrome and Von Recklinghausen neurofibromatosis*

**Pépin-Williams Atipo-Tsiba<sup>1</sup>**

<sup>1</sup>Service d'Ophtalmologie, CHU de Brazzaville, Congo

<sup>8</sup>Corresponding author: Pépin-Williams Atipo-Tsiba, Service d'Ophtalmologie, CHU de Brazzaville, Congo

Key words: Consanguinité, maladies génétiques rares, syndrome de Usher

Received: 03/02/2016 - Accepted: 09/02/2016 - Published: 15/03/2016

#### **Abstract**

Le syndrome de Usher est défini par l'association d'une surdité de perception congénitale de sévérité variable évolutive ou non et d'une rétinopathie pigmentaire progressivement cécitante. La Neurofibromatose de Von Recklinghausen ou Neurofibromatose de type I est la principale forme clinique des neurofibromatoses avec environ 90% des cas. Ces deux maladies sont d'origine génétique avec des prévalences très basses. La probabilité pour qu'un seul et même individu souffre à la fois de ces maladies est exceptionnelle. Comme toutes les maladies génétiques, la consanguinité augmente de façon assez sensible la probabilité de leur apparition. Le mariage consanguin est encore largement répandu au Maghreb et dans certaines régions d'Afrique de l'Ouest. Cette observation rapporte un cas exceptionnel de cette association chez un homme de 40 ans originaire de la Mauritanie né d'une union consanguine.

**Pan African Medical Journal. 2016; 23:99 doi:10.11604/pamj.2016.23.99.9025**

This article is available online at: <http://www.panafrican-med-journal.com/content/article/23/99/full/>

© Pépin-Williams Atipo-Tsiba et al. The Pan African Medical Journal - ISSN 1937-8688. This is an Open Access article distributed under the terms of the Creative Commons Attribution License (<http://creativecommons.org/licenses/by/2.0>), which permits unrestricted use, distribution, and reproduction in any medium, provided the original work is properly cited.

## Abstract

*Usher syndrome is defined by the association of a progressive or non-progressive congenital sensorineural hearing loss with variable severity and a gradually blinding pigmentary retinopathy. Von Recklinghausen neurofibromatosis or Neurofibromatosis type 1 is the major clinically form of neurofibromatosis which occurs in approximately 90% of cases. Both types of disease are genetic in origin with very low prevalence. The probability of co-occurrence of these diseases in a single individual is exceptional. Inbreeding, as well as all genetic diseases, increases quite significantly the probability of their occurrence. Consanguineous marriages are still widespread in Maghreb and in some regions of the western African. This observation reports an exceptional case of this association in a 40-year-old man of Mauritanian origin born from a consanguineous union.*

**Key words:** Inbreeding, rare genetic diseases, Usher's syndrome

## Introduction

Le syndrome d'Usher (SU) est défini par l'association d'une surdité de perception congénitale de sévérité variable évolutive ou non et d'une rétinopathie pigmentaire progressivement cécitante [1]. Il en existe trois types cliniques selon l'atteinte vestibulaire et le degré de surdité. Le type II qui nous intéresse dans cet article est contrôlé par un gène au locus D1S81 du bras long du chromosome 1. Dans cette forme, à la différence des deux autres, l'acquisition du langage est possible et la rétinopathie pigmentaire apparaît plus tardivement elle est progressive et devient gênante vers l'âge de 30 ans [2, 3]. La neurofibromatose est une maladie génétique autosomique dominant [4]. Il en existe deux types. La Neurofibromatose de Von Recklinghausen (NVR) décrit dans ce travail est le type I. Elle représente environ 90% des formes cliniques et est due à une anomalie au niveau du chromosome 17. Ses atteintes oculaires les plus fréquents sont représentées par les nodules iriens de Lisch, le névrome plexiforme de la paupière supérieure, le gliome des voies optiques. La coexistence de ces deux maladies chez un même individu est exceptionnelle, nous n'avons trouvé aucun cas dans la littérature. Cette observation rapporte une association exceptionnelle SU-NVR chez un homme âgé de 40 ans originaire de la Mauritanie né d'une union consanguine.

## Patient et observation

Mr. M âgé de 40 ans était admis notre service pour une cécité. Cette cécité avait débuté vers l'âge de 21 ans. Elle était bilatérale, rapidement progressive, indolore, sans fièvre et sans atteinte de l'état général. Elle était associée à une surdité, rapidement handicapante, contraignant son entourage à parler très fort pour sa compréhension. Mr M est né d'une fratrie de 4 enfants, issus d'un mariage consanguin. Son grand-père paternel souffre d'une neurofibromatose de Von Recklinghausen, et sa grand-mère maternelle souffre d'une rétinopathie pigmentaire. Une sœur de monsieur M est albinos, et une autre souffre d'une rétinopathie pigmentaire. **Figure 1** représente l'arbre généalogique de Monsieur M. Le status clinique de ce patient était le suivant (des deux côtés): une absence de perception lumineuse, une rétinopathie pigmentaire, une surdité de perception moyenne (perte de 50 décibels) sans atteinte vestibulaire. Les neurofibromes recouvraient toute sa surface corporelle.

## Discussion

Le syndrome d'Usher a été décrit pour la première fois en 1858 par Von Graefe [1]. Usher est le premier à appréhender le caractère

héréditaire de cette association pathologique et le décrit comme un syndrome spécifique [5]. Cette maladie est à l'origine de 3 à 6% des surdités congénitales, et représente environ 50 % de la population sourde-aveugle aux USA [3]. Sa prévalence (P1) est de 1 naissance/1000 [2]. Von Recklinghausen fut le premier en 1882 à décrire la neurofibromatose qui finira par porter son nom [6]. La Neurofibromatose de Von Recklinghausen décrit dans ce travail est le type I, sa prévalence (P2) est de 1 naissance/4>950 [4]. Si l'on considérait un modèle de mathématique simple, le "théorème d'indépendance en probabilité" (Accessed 31/01/2016 : [www.medespace.fr/./probabilité-conditionnelle-indépendance](http://www.medespace.fr/./probabilité-conditionnelle-indépendance)), la probabilité (P) pour qu'un seul et même individu souffre de ces deux maladies peut être calculée par la formule suivante :  $P(P1 \times P2) = P1 \times P2$  soit 1 naissance/4.950.000 (une naissance sur près de cinq millions). Cette probabilité est extrêmement faible. La consanguinité a probablement joué un rôle déterminant dans l'éclosion de cette association [7]. En Grande-Bretagne près de 35% des enfants atteints de maladies génétiques récessives rares sont issus d'un mariage consanguin (Accessed 31/01/2016 : <http://www.bivouac-id.com/mariages-consanguins-et-tares-genetiques/>). Au Maroc les maladies liées à la consanguinité occupent une place importante dans le système de santé. La plus terrible d'entre elles est la myopathie de Duchenne, les enfants en meurent vers 15 ans (Accessed 31/01/2016 : <http://www.maghress.com/fr/leconomiste/34435>). Environ 50% des mariages en Mauritanie sont consanguins (Accessed 31/01/2016 : <http://www.bivouac-id.com/mariages-consanguins-et-tares-genetiques/>). Certains facteurs pourraient expliquer la consanguinité, la structure familiale traditionnelle, l'isolement géographique, le contexte économique les pauvres se marient entre eux et les riches font de même, et enfin l'isolement religieux. Il aurait été intéressant de déterminer le gène à l'origine de cette association, Monsieur M a refusé tout prélèvement sanguin au motif qu'aucun traitement curatif ne lui serait proposé par la suite.

## Conclusion

Les mariages consanguins sont parfois la source de maladie génétique rare et le plus souvent grave. Les médecins, les leaders politiques et religieux devraient unir les efforts afin d'interdire ces unions entre les membres d'une même famille.

## Conflits d'intérêts

L'auteur ne déclare aucun conflit d'intérêts.

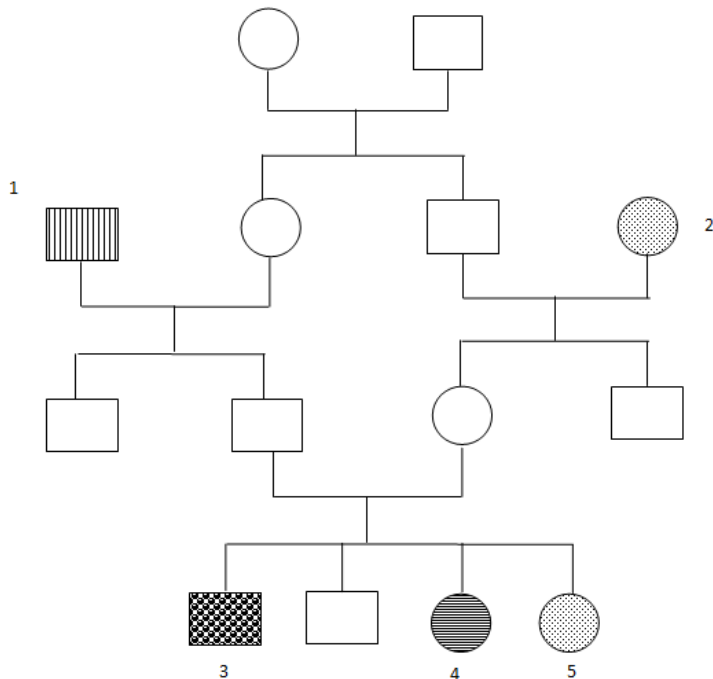
## Contributions des auteurs

L'auteur a rédigé lu et relu la version finale du manuscrit.

## Figure

## Références

1. Von Graefe A. Vereizelle Beobachtungen und bemerkungen-Exceptionnelles verhallen des Gesichtes feldes bei Pigmentenarter der Netzhalt. Arch Klin Ophtalmol. 1858;4: 250-3. [PubMed](#) | [Google Scholar](#)
2. Ebermann I, Koenekoop RK, Lopez I, Bou-Khzam L, Pigeon R, Bolz HJ. An USH2A founder mutation is the major cause of Usher syndrome type 2 in Canadians of French origin and confirms common roots of Quebecois and Acadians. Eur J Hum Genet. janv 2009;17(1):80-4. [PubMed](#) | [Google Scholar](#)
3. Boughman JA, Vernon M, Shaver KA. Usher syndrome: definition and estimate of prevalence from two high-risk populations. J Chronic Dis. 1983;36(8):595-603. [PubMed](#) | [Google Scholar](#)
4. Huson SM, Compston DA, Clark P, Harper PS. A genetic study of von Recklinghausen neurofibromatosis in south east Wales I: Prevalence, fitness, mutation rate and effect of parental transmission on severity. J Med Genet. nov 1989;26(11):704-11. [PubMed](#) | [Google Scholar](#)
5. Usher C. On the inheritance of retinis pigmentosa, with notes of cases. Royal London Ophtalmol Hosp Rep. 1914;19:130-236. [PubMed](#) | [Google Scholar](#)
6. Von Recklinghausen FD. Uber die Fibrome dur haut und ih re Beziehung zu den multiplen neuromen Festchrift zur feier des funfundzwanzi gjahrigen Bestchhens des pathologischen. Institus zu Berlin, Herm Rudolf Virchow dargebracht Berlin. Hirschwald, 1882. [Google Scholar](#)
7. Shieh JTC, Bittles AH, Hudgins L. Consanguinity and the risk of congenital heart disease. Am J Med Genet A. mai 2012;158A(5):1236-41. [PubMed](#) | [Google Scholar](#)



**Figure 1:** Arbre généalogique de la famille de Monsieur M