

## Images in medicine

### Chondromatose synoviale du poignet révélée par un syndrome de canal carpien, un cas exceptionnel

*Synovial chondromatosis of the wrist revealed by a carpal tunnel syndrome, an exceptional case*

Younes Mhammdi<sup>1,&</sup>, Ahmed El Bardouni<sup>1</sup>

<sup>1</sup>Service de Traumatologie Orthopédie, Hopital Ibn Sina, CHU Rabat, Maroc

<sup>&</sup>Corresponding author: Younes Mhammdi, Service de Traumatologie Orthopédie, Hopital Ibn Sina, CHU Rabat, Maroc

Mots clés: Chondromatose synoviale, poignet, canal carpien

Received: 21/12/2015 - Accepted: 13/01/2016 - Published: 20/01/2016

**Pan African Medical Journal. 2016; 23:6 doi:10.11604/pamj.2016.23.6.8690**

This article is available online at: <http://www.panafrican-med-journal.com/content/article/23/6/full/>

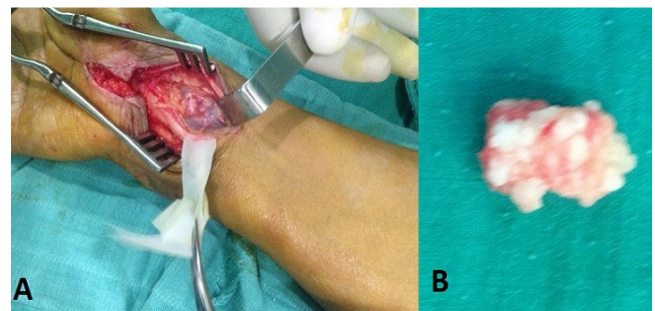
© Younes Mhammdi et al. The Pan African Medical Journal - ISSN 1937-8688. This is an Open Access article distributed under the terms of the Creative Commons Attribution License (<http://creativecommons.org/licenses/by/2.0>), which permits unrestricted use, distribution, and reproduction in any medium, provided the original work is properly cited.

### Image en médecine

*The synovial chondromatosis of the wrist is a rare disease. The authors report the case of a 53 year old patient with a carpal tunnel syndrome caused by this pathology. The picture shows in the right side, a surgical view of the carpal tunnel showing the median nerve a chondroma below. In the left, the biggest chondroma after extraction.*

**Key words:** Synovial chondromatosis, wrist, carpal tunnel

Les auteurs rapportent le cas d'une patiente de 53 ans atteinte de cette pathologie qui s'est révélée par un syndrome de canal carpien. L'image montre du côté droit une vue opératoire après ouverture du canal carpien montrant le nerf médian écarté faisant apparaître la chondromatose, à gauche le plus gros chondrome après extraction.



**Figure 1:** (A) le canal carpien après ouverture du rétinaculum des fléchisseurs, le nerf médian écarté et mis sur lacs faisant apparaître un chondrome; (B) le plus grand chondrome après extraction