

## Images in medicine

### Dystrophie maculaire ou dystrophie cornéenne de Groenouw de type II

#### *Macular dystrophy or corneal dystrophy type II Groenouw*

Adil Bouzidi<sup>1, &</sup>, Abdelkader Laktaoui<sup>1</sup>

<sup>1</sup>Hopital Militaire Moulay Ismail, Meknès, Maroc

<sup>&</sup>Corresponding author: Adil Bouzidi, Hôpital Militaire Moulay Ismail, Meknès, Maroc

Mots clés: Cornée, dystrophie, Groenouw

Received: 04/11/2015 - Accepted: 03/01/2016 - Published: 28/04/2016

**Pan African Medical Journal. 2016; 23:252 doi:10.11604/pamj.2016.23.252.8362**

This article is available online at: <http://www.panafrican-med-journal.com/content/article/23/252/full/>

© Adil Bouzidi et al. The Pan African Medical Journal - ISSN 1937-8688. This is an Open Access article distributed under the terms of the Creative Commons Attribution License (<http://creativecommons.org/licenses/by/2.0>), which permits unrestricted use, distribution, and reproduction in any medium, provided the original work is properly cited.

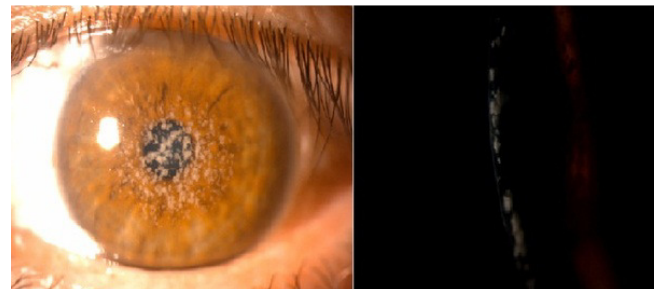
#### Image en médecine

*Corneal dystrophy is kind Groenouw an autosomal recessive disease whose gene is located in 16q22. It begins in childhood and is more or less silent with visual impairment, ocular pain and photophobia that reach their peak around the age of twenty, then the symptoms stabilize. Corneal opacities have their soft edges and are at the beginning in the anterior stroma. Histologically, these deposits of acid mucopolysaccharides. We report the case of a 34 year old woman with a decrease in visual acuity in encrypted 2/10 corrected at both eyes, with chronic watery in whom biomicroscopic examination showed corneal opacities made of grayish spots soft-edged in the anterior stroma to the center of the cornea, which gradually extend confluence towards the periphery and until the deep stroma and Descemet and the endothelium.*

**Key words:** Corneal, dystrophy, Groenouw

La dystrophie cornéenne type Groenouw c'est une affection autosomique récessive dont le gène est localisé en 16q22. Elle débute dans l'enfance et reste plus ou moins muette avec gêne visuelle, photophobie et douleurs oculaire qui atteignent leur maximum vers l'âge de vingt ans, puis la symptomatologie se stabilisent. Les opacités cornéennes ont leurs bords flous et se situent au début dans le stroma antérieur. Histologiquement, il s'agit de dépôts de mucopolysaccharides acides. Nous rapportons le cas

d'une femme de 34 ans présentant une baisse de l'acuité visuelle chiffrée à 2/10 avec correction au niveau des deux yeux, avec larmoiement chronique et chez qui l'examen biomicroscopique montre des opacités cornéennes faites de taches grisâtres à bords flous dans le stroma antérieur au centre de la cornée, qui s'étendent progressivement en confluant vers la périphérie et le stroma profond et jusqu'à la descemet et l'endothélium.



**Figure 1:** opacités blanches grisâtre, en taches à bords flous, centres sur l'axe optique, siégeant dans le stroma chez une femme de 34 ans, en faveur d'une dystrophie cornéenne de Groenouw (appelée aussi dystrophie maculaire)