

Case report

Une dysphagie révélant une artère sous-clavière droite aberrante: à propos d'un cas

Dysphagia revealing aberrant right subclavian artery: about a case

Abdelilah Mouhsine^{1,§}, Oualid Bakzaza², El Mehdi Atmane¹, Ahmed Belkouch³, Redouane Rokhssi¹, Youssef Berrada¹, Mostapha Alaoui², M'barek Mahfoudi¹, Abdelghani El Fikri¹

¹Service de Radiologie, HMA, Marrakech, Maroc, ²Service de Chirurgie Vasculaire, HMA, Marrakech, Maroc, ³Service des Urgences, HMIMV, Rabat, Maroc

[§]Corresponding author: Abdelilah Mouhsine, Service de Radiologie, HMA, Marrakech, Maroc

Mots clés: Dysphagie, artère sous-clavière, anomalies de l'aorte

Received: 06/08/2014 - Accepted: 02/03/2015 - Published: 27/04/2016

Abstract

Nous rapportons le cas d'une patiente ayant une dysphagialusoria, c'est-à-dire une dysphagie en rapport avec un trajet aberrant de l'artère sous-clavière droite. Le diagnostic a été confirmé par un angioTDM thoracique et une artériographie des troncs supra-aortiques. Le traitement est toujours chirurgical.

Pan African Medical Journal. 2016; 23:241 doi:10.11604/pamj.2016.23.241.5204

This article is available online at: <http://www.panafrican-med-journal.com/content/article/23/241/full/>

© Abdelilah Mouhsine et al. The Pan African Medical Journal - ISSN 1937-8688. This is an Open Access article distributed under the terms of the Creative Commons Attribution License (<http://creativecommons.org/licenses/by/2.0>), which permits unrestricted use, distribution, and reproduction in any medium, provided the original work is properly cited.

Abstract

We report the case of a patient with dysphagia lusoria, that is, dysphagia associated with an aberrant path of the right subclavian artery. Diagnosis was confirmed by a chest CT angiography and by an arteriography of the supra-aortic trunks. Treatment is always surgical.

Key words: *Dysphagia, subclavian artery, abnormalities of the aorta*

Introduction

L'une des anomalies les plus fréquentes de la crosse de l'aorte est l'arterialusoria, il s'agit d'une anomalie congénitale, qui consiste en une localisation anormale de l'artère sous-clavière droite. Elle peut entraîner une dysphagie par compression de l'œsophage. Le traitement est chirurgical et il a connu d'énormes progrès.

Patient et observation

C'est une femme de 54 ans sans antécédents pathologiques particuliers, elle rapportait depuis un an l'installation progressive d'une dysphagie aux solides puis aux semi liquides évoluant dans un contexte de conservation de l'état général, l'examen clinique était sans anomalie notable. Une fibroscopie réalisée a montré la présence d'une sténose de l'œsophage non franchissable (Figure 1), puis un TOGD réalisé la présence d'une petite empreinte supérieure et postérieure probablement sur une compression par une variante vasculaire (Figure 2). Un angioTDM thoracique associé à une Artériographie des Troncs Supra Aortiques ont confirmé le diagnostic (Figure 3, Figure 4, Figure 5). Elle a subi une réparation chirurgicale par thorotomie postérolatérale gauche avec des suites opératoires simples.

Discussion

L'arterialusoria est l'anomalie de développement de la crosse aortique la plus fréquemment observée [1]. Il s'agit d'une anomalie congénitale qui consiste en une localisation anormale de l'artère sous-clavière droite qui naît du côté gauche de la crosse aortique, elle se produit dans 0,5% à 1,8% de la population [2, 3]. Par cette origine, son trajet passe derrière l'œsophage, pouvant ainsi entraîner sa compression.

Comme l'hypothèse d'Edwards, cette origine anormale de l'artère sous-clavière droite peut être expliquée par l'involution de l'arc vasculaire avec la quatrième aorta dorsale droite [4]. La 7^e artère intersegmentaire reste attachée à l'aorte descendante, et cette artère intersegmentaire persistante devient l'artère sous-clavière droite. Cela conduit à une artère aberrante, qui suit souvent un trajet rétro œsophagienne. Bien que la plupart des cas de cette anomalie soient asymptomatiques, les symptômes peuvent apparaître lorsqu'un "anneau" encercle complètement la trachée ou l'œsophage. Une compression extrinsèque de l'œsophage peut conduire à la dysphagie comme chez notre patiente. Ce phénomène, a été initialement décrit par Londres médecin David Bayford en 1794 comme "la dysphagie par caprice de la nature", et est communément appelée dysphagielusoria

Une arterialusoria peut être diagnostiqué ou suspecté lors d'une endoscopie gastrointestinale haute comme le montre notre observation [5]. Devant une dysphagie le diagnostic de dysphagie lusoria est suspecté par les signes radiologiques sur le TOGD réalisé chez le nourrisson, plus rarement chez l'adulte, qui permet de mettre en évidence une empreinte oblique en haut et à droite sur la paroi œsophagienne, et sera confirmé par un angioTDM thoracique ou l'angio IRM montrant un trajet aberrant en retroœsophagien de l'artère sous Clavière droite [6-8].

Le traitement est toujours chirurgical, lequel traitement a connu d'énormes progrès de l'approche par sternotomie médiane à l'approche sus-claviculaire [9] qui fournit une bonne exposition, récupération rapide, et évite la morbidité associée à la sternotomie médiane en passant par la thorotomie postérolatérale gauche [9].

Conclusion

L'artère sous clavière droite aberrante est une cause rare de dysphagie, elle a connu à la fois un progrès diagnostique grâce à

l'apport de l'angioTDM thoracique et thérapeutique grâce à l'approche chirurgicale sus-claviculaire.

Conflits d'intérêts

Les auteurs ne déclarent aucun conflit d'intérêt.

Contributions des auteurs

Tous les auteurs ont contribué à la prise en charge du patient ainsi qu'à la rédaction de l'article. Tous les auteurs ont contribué à la conduite de ce travail. Tous les auteurs déclarent également avoir lu et approuvé la version finale du manuscrit.

Figures

Figure 1: Images de fibroscopie oeso-gastro-duodénale montrant une lumière infranchissable au niveau de l'œsophage cervical secondaire à une compression probablement d'origine extrinsèque

Figure 2: Transit oeso-gastro-duodénal incidence de profil avec couche mince du produit de contraste montrant une dépression de la paroi postérieure de l'œsophage cervical orientant vers une origine extrinsèque

Figure 3: AngioTDM thoracique des troncs supra-aortiques montrant une artère sous-clavière droite aberrante à l'origine de la compression pariétale de l'œsophage

Figure 4: AngioTDM thoracique des troncs supra-aortiques en reconstruction sagittale montrant une artère sous-clavière droite aberrante à l'origine de la compression pariétale de l'œsophage

Figure 5: AngioTDM thoracique des troncs supra-aortiques en reconstruction coronale montrant une artère sous-clavière droite aberrante à l'origine de la compression pariétale de l'œsophage

Références

1. Turkenbourg JL, Versteegh NI, Shaw PC. Case report: aneurysm of an aberrant right subclavian artery diagnosed with MR imaging. *Clin Radiol.* 1994;49(11):837-9. **PubMed | Google Scholar**
2. Brown DL, Chapman WC, Edwards WH, Coltharp WH, Stoney WS. Dysphagia lusoria: aberrant right subclavian artery with a Kommerell's diverticulum. *Am Surg.* 1993;59(9):582-6. **PubMed | Google Scholar**
3. Janssen M, Baggen MG, Veen HF, Smout AJ, Bekkers JA, Jonkman JG, Ouwendijk RJ. Dysphagia lusoria: clinical aspects, manometric findings, diagnosis, and therapy. *Am J Gastroenterol.* 2000;95(6):1411-6. **PubMed | Google Scholar**
4. Taylor M, Harris KA, Casson AG, DeRose G, Jamieson WG. Dysphagialusoria: extra thoracic surgical management. *Can J Surg.* 1996;39(1):48-52. **PubMed | Google Scholar**
5. Anja Randriamarolahy, Nicolas Maitre, Guiliano Michelozzi, Philippe Brunner, Jean Michel Cucchi, Jean Noël Bruneton. Fait clinique: imagerie de deux cas rares de syndrome médiastinal supérieur e-Santé, revue électronique en sciences de la santé Numéro 02, mars 2011. **Google Scholar**
6. Meyers JL, Gomes MN. Management of aberrant subclavian artery aneurysms. *J Cardiovasc Surg.* 2000;41(4):607-12. **PubMed | Google Scholar**
7. Nguyen P, Gideon M, Castell D. Dysphagia lusoria in the adult: associated esophageal manometric findings and diagnostic use of scanning technique. *Am J Gastroenterol.* 1994 Apr;89(4):620-3. **PubMed | Google Scholar**
8. Jaffe RB. Radiographic manifestations of congenital anomalies of the aortic arch. *Radiol Clin North Am.* 1991 Mar;29(2):319-34. **PubMed | Google Scholar**
9. Orvald TO, Scheerer R, Jude JR. A single cervical approach to aberrant right subclavian artery. *Surgery.* 1972 Feb;71(2):227-30. **PubMed | Google Scholar**

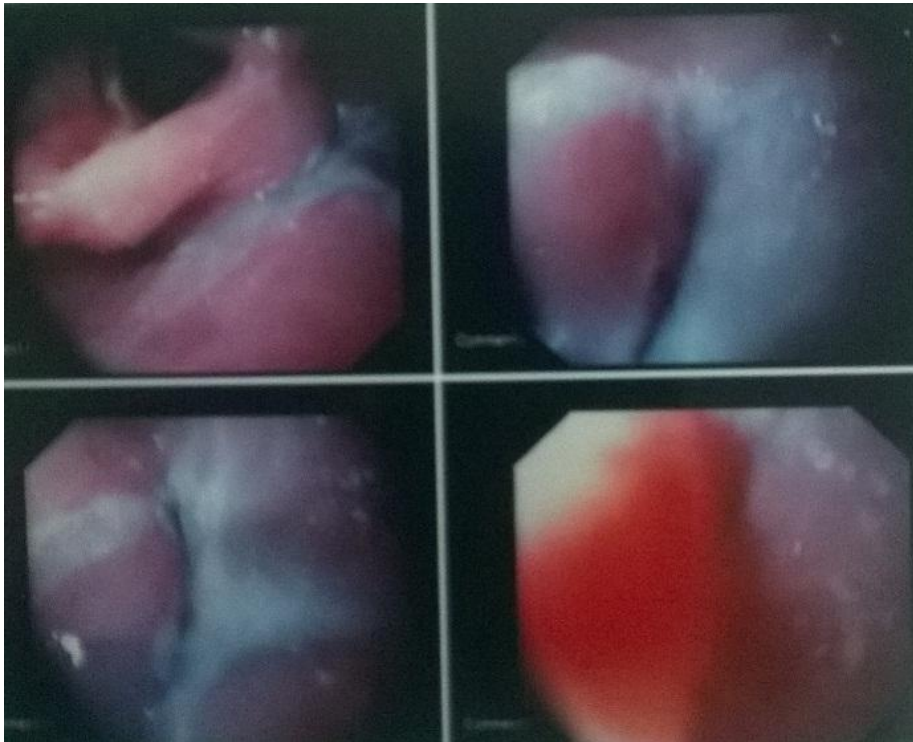

Figure 1: Images de fibroscopie oeso gatro duodenale montrant une lumière infranchissable au niveau de l'œsophage cervical secondaire à une compression probablement d'origine extrinsèque

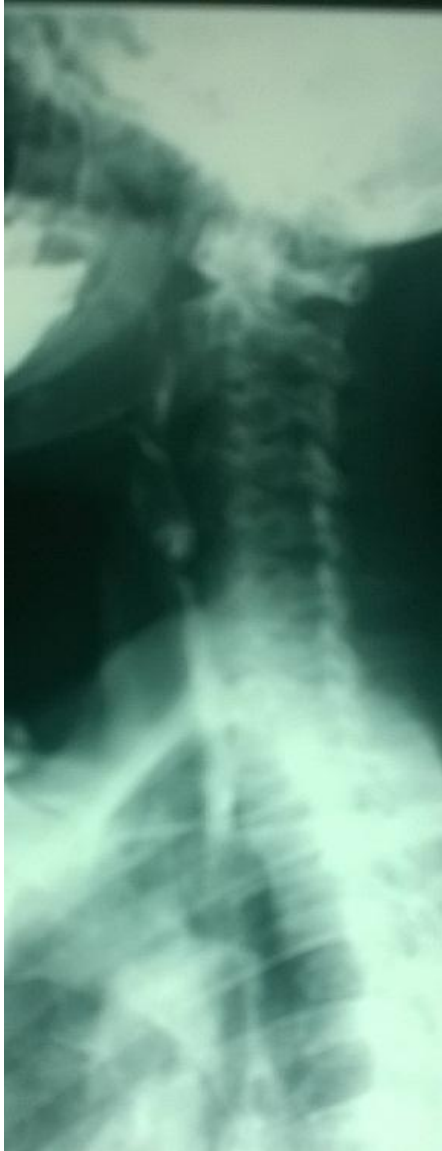

Figure 2: Transit oeso gastro duodenal incidence de profil avec couche mince du produit de contraste montrant une depression de la paroi posterieure de l'oesophage cervical orientant vers une origine extrinseque

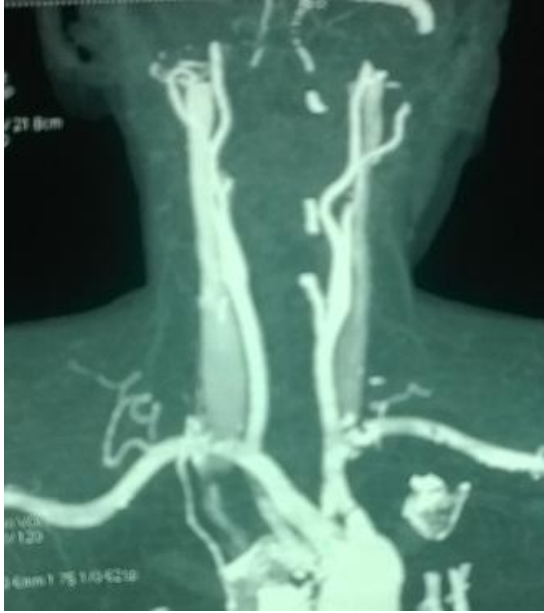

Figure 3: AngioTDM thoracique des troncs supra aortiques montrant une artère sous clavière droite aberrante à l'origine de la compression pariétale de l'œsophage

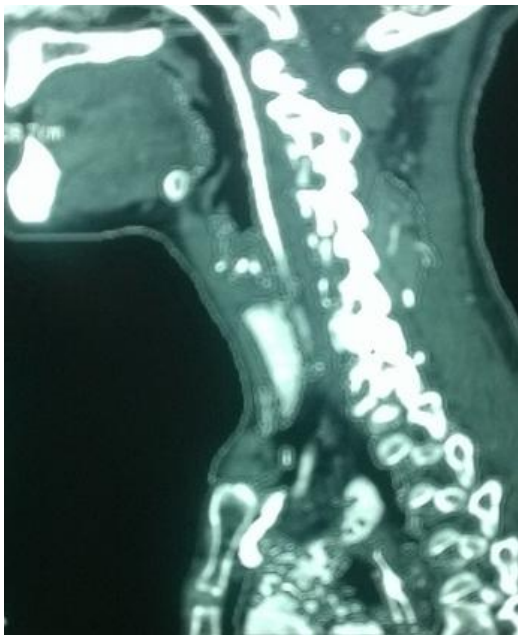


Figure 4: AngioTDM thoracique des troncs supra aortiques en reconstruction sagittale montrant une artère sous clavière droite aberrante à l'origine de la compression pariétale de l'œsophage

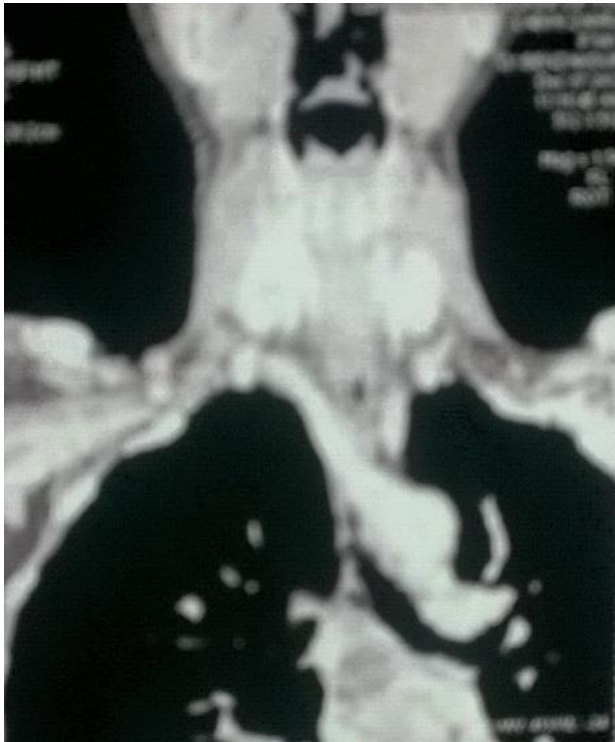


Figure 5: AngioTDM thoracique des troncs supra aortiques en reconstruction coronale montrant une artère sous clavière droite aberrante à l'origine de la compression pariétale de l'œsophage