

## Case report

### Un cas de nécrose aiguë de l'estomac d'origine idiopathique

#### *A case of acute stomach necrosis idiopathic*

**Ahmed Zerhouni<sup>1,&</sup>, Mehdi Benkoukous<sup>1</sup>, Ouadii Mouaquit<sup>1</sup>**

<sup>1</sup>Département de Chirurgie Digestive et Endocrinienne, CHU Hassan II, Fès, Maroc

<sup>&</sup>Corresponding author: Ahmed Zerhouni, Département de Chirurgie Digestive et Endocrinienne, CHU Hassan II, Fès, Maroc

Mots clés: Nécrose gastrique, urgences chirurgicale, idiopathique

Received: 15/02/2016 - Accepted: 16/03/2016 - Published: 26/04/2016

#### **Abstract**

La nécrose gastrique est une maladie grave, on trouve dans la littérature des causes vasculaires, infectieuse post traumatique et post chirurgicaux tel que la chirurgie splénique et gastrique. La patiente était âgée de 22 ans est, n'avait pas d'antécédents a consulte aux urgences pour des vomissements incoercibles d'installation brutale associe a une douleur abdominale généralisé, a l'examen elle présentait une gêne respiratoire avec une tachycardie a 110b/min une tension artérielle a 100/50 mm Hg, apyrétique a 37 C avec un abdomen distendu et sensible a la palpation. Un abdomen sans préparation a objective la présence d'un niveau hydro-aérique au niveau de l'hypochondre gauche avec l'absence de pneumopéritoine, la mise en place d'une sonde gastrique s'est accompagné de l'évacuation immédiate d'environ 6 litres de liquide noirâtre nauséabond, entre temps la malade a présenté un tableau de Sepsis sévère d'où son admission immédiatement au bloc opératoire des urgences. la nécrose gastrique est une pathologie rare essentiellement du fait de la richesse de la vascularisation de l'estomac, plusieurs études expérimentales ont retrouve une prédominance des lésions ischémique induite sur la grosse tubérosité, par ailleurs il est admis que la distension gastrique diminue le flux artérielle irrigant l'estomac, plusieurs cas de nécrose gastrique ont été aussi décrit, ou la distension gastrique constitue l'étiologie la plus fréquente, toutefois nous n'avons pas retrouvé de cas rapportant une nécrose gastrique idiopathique chez une jeune patiente qui ne présentait pas de défaillance cardiaque, ni de profils psychologique particulier ( boulimie, anorexie) aucune thrombose veineuse ou artérielle n'a été retrouve au cours de l'exploration chirurgicale ainsi lors de l'étude anatomopathologique, aucune preuve bactériologique ou toxique n'est en faveur d'une participation au tableau évoqué. La nécrose gastrique est souvent due a un volvulus, une hernie intra-thoracique avec strangulation de l'estomac, elle peut également complique une gastrite caustique, traumatique, dans notre observation ne nous retrouvons aucun indice en faveurs d'une complication psychiatrique ou des indices lie a une dilatation gastrique.

**Pan African Medical Journal. 2016; 23:238 doi:10.11604/pamj.2016.23.238.9120**

This article is available online at: <http://www.panafrican-med-journal.com/content/article/23/238/full/>

© Ahmed Zerhouni et al. The Pan African Medical Journal - ISSN 1937-8688. This is an Open Access article distributed under the terms of the Creative Commons Attribution License (<http://creativecommons.org/licenses/by/2.0>), which permits unrestricted use, distribution, and reproduction in any medium, provided the original work is properly cited.

## Abstract

*Gastric necrosis is a serious disease, found in literature vascular causes, infectious and post traumatic surgical and stomach surgery. The patient was 22 years old had no history, consulted the emergency for uncontrollable vomiting sudden onset associated to a generalized abdominal pain, she had tachycardia 110b / min blood pressure was 100/50 mm Hg, temperature was 37 C with a distended abdomen. Abdominal radiography Found a hydro-areic level at the left upper quadrant with no pneumoperitoneum, the establishment of a gastric tube was accompanied by the immediate evacuation of about 6 liters of black smelly liquid, meanwhile the patient presented a severe sepsis hence his admission immediately to the operating room. gastric necrosis is a rare disease mainly due to the richness of the blood supply to the stomach, several experimental studies have found a prevalence of ischemic lesions induced on the fundus, otherwise it is accepted that gastric distension reduces blood flow irrigating the stomach, several cases of gastric necrosis were also described, or gastric distension is the most common etiology, however we have not found cases relating idiopathic gastric necrosis in a young patient who presented no heart failure, or particular psychological profiles (bulimia, anorexia) no venous or arterial thrombosis were found during surgical exploration during the pathological study, no toxic or bacteriological founded. Gastric necrosis is often caused by a volvulus, an intrathoracic hernia with strangulation of the stomach, it can also complicate a caustic gastritis, traumatic, in our observation we find no evidence cause in favor of a psychiatric complication or indices binds to gastric dilatation.*

**Key words:** Stomach necrosis, stomach surgery, no etiology

## Introduction

---

La nécrose gastrique est une maladie grave, on trouve dans la littérature des causes vasculaires, infectieuse post traumatique et post chirurgicaux tel que la chirurgie splénique et gastrique. La maladie athéromateuse notamment lorsqu'elle intéresse le tronc coeliaque, peut être implique dans le mécanisme ischémique, la distension gastrique à l'origine d'un défaut de vascularisation artérielle semble également être une étiologie avérée d'ischémie. Aucun cas dans la littérature ne concerne une nécrose aigue de l'estomac d'origine indéterminé.

## Patient et observation

---

La patiente était âgée de 22 ans est, n'avait pas d'antécédents, a consulté aux urgences pour des vomissements incoercibles d'installation brutale associée à une douleur abdominale généralisée, à l'examen elle présentait une gêne respiratoire avec une tachycardie à 110 b/min une tension artérielle à 100/50 mm Hg, apyrétique à 37 C avec un abdomen distendu et sensible à la palpation. Un abdomen sans préparation (Figure 1) a objectivé la présence d'un niveau hydro-aérique au niveau de l'hypochondre gauche avec l'absence de pneumopéritoine, la mise en place d'une sonde gastrique s'est accompagné de l'évacuation immédiate d'environ 6 litres de liquide noirâtre nauséabond, entre temps la malade a présenté un tableau de Sepsis sévère d'où son admission immédiatement au bloc opératoire des urgences. L'exploration

chirurgicale a objectivé la présence d'un épanchement intra-péritonéal d'environ 5 litres fait d'un liquide noirâtre nauséabond avec une nécrose gastrique étendue l'exploration du reste de tube digestif ainsi à l'exploration de la vascularisation digestive étaient sans particularité (Figure 2, Figure 3, Figure 4), le geste chirurgical a consisté en une gastrectomie totale avec une intubation de l'œsophage par une sonde de FOLEY extériorisée à travers la paroi antérieure de l'abdomen et une jéjunostomie d'alimentation. L'étude anatomopathologique de la pièce opératoire n'a pas objectivé la présence de lésion évidente ainsi que l'étude toxicologique avec recherche de différents molécules tel que l'HCL et les organophosphorés n'a pas montré leur présence dans le liquide prélevé.

## Discussion

---

La nécrose gastrique est une pathologie rare essentiellement due au fait de la richesse de la vascularisation de l'estomac, [1]. Plusieurs études expérimentales ont retrouvé une prédominance des lésions ischémiques induites sur la grosse tubérosité, la nécrose gastrique est souvent secondaire à un volvulus ou une hernie intra-thoracique avec strangulation de l'estomac. Elle peut, également, compliquer une gastrite caustique ou un traumatisme abdominal. Par ailleurs il est admis que la distension gastrique diminue le flux artériel irrigant l'estomac, plusieurs cas de nécrose gastrique ont été aussi décrits, ou la distension gastrique constitue l'étiologie la plus fréquente, la nécrose gastrique par dilatation aigue de l'estomac

survient habituellement sur un terrain neuropsychiatrique particulier. Sa physiopathologie reste discutée. Son issue est souvent mortelle en raison de sa méconnaissance et de son caractère brutal [2]. La tomодensitométrie est un examen d'un grand intérêt dans le diagnostic positif, permettant à la fois de poser le diagnostic, éliminer une autre pathologie abdominale et guider selon la gravité de l'état clinique, un éventuel geste chirurgical [1]. Comme notre cas, l'instabilité hémodynamique n'a pas permis de pousser les explorations radiologiques afin de poser le diagnostic positif. Toutefois nous n'avons pas retrouvé de cas rapportant une nécrose gastrique idiopathique chez une jeune patiente qui ne présentait pas de défaillance cardiaque, ni de profils psychologique particulier (boulimie, anorexie) [3,4]. Aucune thrombose veineuse ou artérielle n'a été retrouvée au cours de l'exploration chirurgicale ainsi lors de l'étude anatomopathologique, aucune preuve bactériologique ou toxique n'est en faveur d'une participation au tableau évoqué.

## Conclusion

---

La nécrose gastrique est souvent due à un volvulus, une hernie intra-thoracique avec strangulation de l'estomac, elle peut également compliquer une gastrite caustique, traumatique, dans notre observation ne nous retrouvons aucun indice en faveur d'une complication psychiatrique ou des indices liés à une dilatation gastrique.

## Conflits d'intérêts

---

Les auteurs ne déclarent aucun conflit d'intérêts.

## Contributions des auteurs

---

Tous les auteurs déclarent avoir lu et approuvé la version finale de cet article.

## Figures

---

**Figure 1:** Abdomen sans Préparation, niveau hydro-aérique

**Figure 2:** Image pér-opératoire montrant l'étendue de la nécrose gastrique

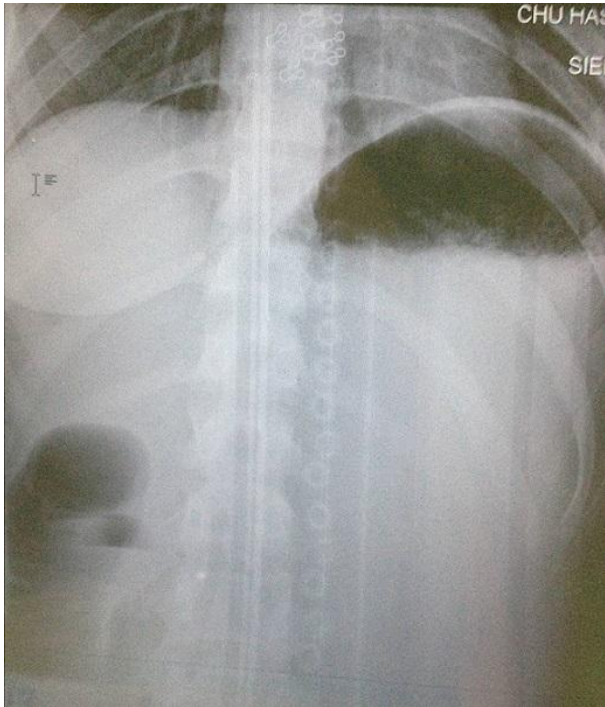
**Figure 3:** Pièce opératoire, estomac nécrosé

**Figure 4:** Pièce opératoire, estomac nécrosé en totalité

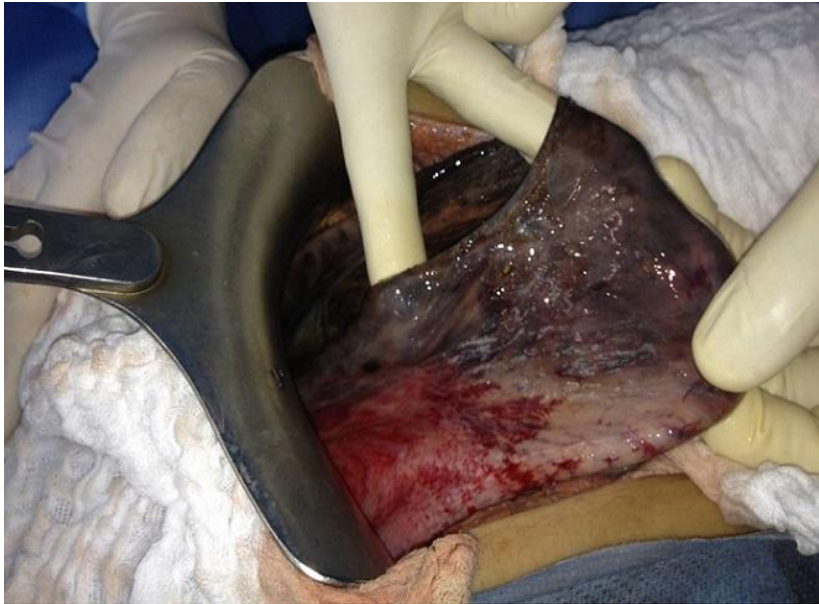## Références

---

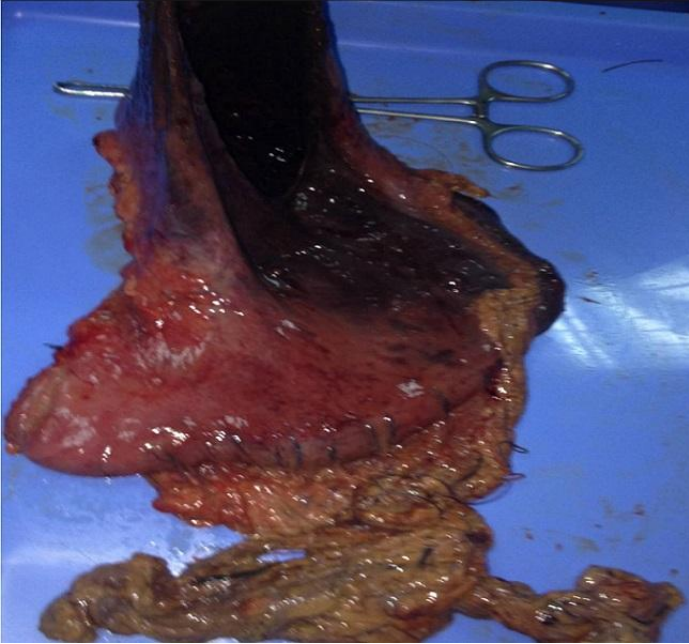
1. Cohen EB. Infarction of the stomach; report of three cases of total gastric infarction and one case of partial infarction. *Am J Med.* 1951;11(5): 645-652. [PubMed](#) | [Google Scholar](#)
2. Lin JI, Park YS, Gopalswamy N. Gastric infarction. *South Med J.* 1991;84(3):406-407. [PubMed](#) | [Google Scholar](#)
3. McKelvie PA, McClure DN, Fink RL. Two cases of idiopathic acute gastric necrosis. *Pathology.* 1994; 26(4):435-438. [PubMed](#) | [Google Scholar](#)
4. Kerstein MD, Goldberg B, Panter B et al. Gastric infarction. *Gastroenterology.* 1974;67(6):1238-1239. [PubMed](#) | [Google Scholar](#)



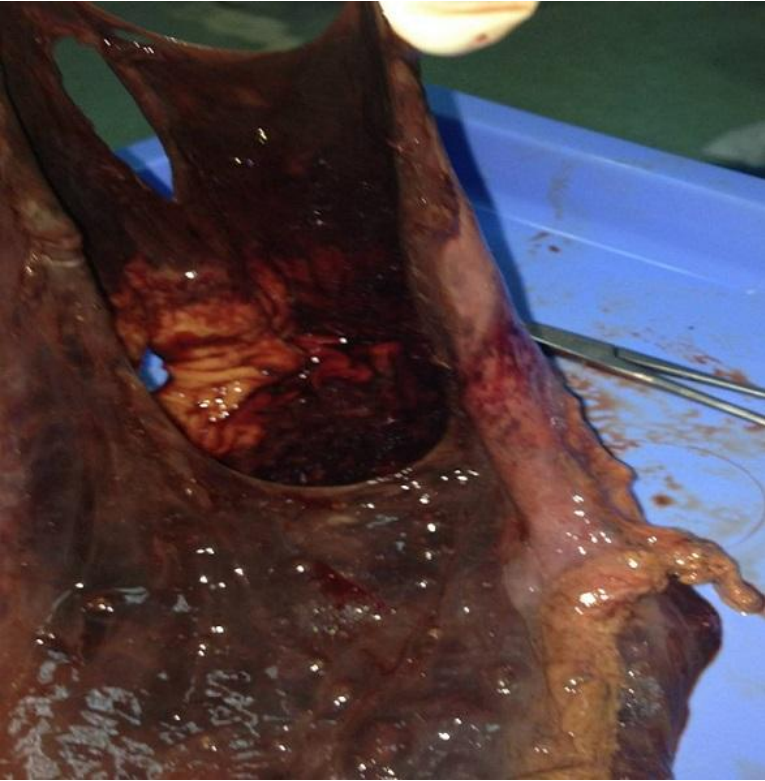**Figure 1:** Abdomen sans Préparation, niveau hydro-aérique



**Figure 2:** Image pér-opératoire montrant l'étendue de la nécrose gastrique



**Figure 3:** Pièce opératoire, estomac nécrosé



**Figure 4:** Pièce opératoire, estomac nécrosé en totalité