

Images in medicine

Œdème aiguë du poumon en rapport avec un myxome enclavé dans la valve mitrale

Acute pulmonary edema associated with mitral valve myxoma

Ali Derkaoui^{1,8}, Mohammed Khatouf¹

¹CHU Hassan II, Université sidi Mohammed Benabdellah, Service de Réanimation Polyvalente, Fès, Maroc

⁸Corresponding author: Ali Derkaoui, CHU Hassan II, Université sidi Mohammed Benabdellah, Service de Réanimation Polyvalente, Fès, Maroc

Mots clés: Myxome, œdème aiguë du poumon, chirurgie

Received: 04/11/2015 - Accepted: 03/01/2016 - Published: 20/04/2016

Pan African Medical Journal. 2016; 23:205

This article is available online at: <http://www.panafrican-med-journal.com/content/article/23/205/full/>

© Ali Derkaoui et al. The Pan African Medical Journal - ISSN 1937-8688. This is an Open Access article distributed under the terms of the Creative Commons Attribution License (<http://creativecommons.org/licenses/by/2.0>), which permits unrestricted use, distribution, and reproduction in any medium, provided the original work is properly cited.

Image en médecine

Left atrial myxomas are benign tumors are benign tumors that can be life-threatening depending on their location. We report the case of a 70 years old female patient, enrolled in our training program for the management of respiratory distress associated with acute hemodynamic pulmonary edema. Echocardiography objectified mitral valve myxoma associated with left atrial dilation and pulmonary arterial hypertension. The patient underwent emergency surgical resection of tumor carried out under extracorporeal circulation.

Key words: Myxoma, acute pulmonary edema, surgery

Les myxomes de l'oreillette gauche sont des tumeurs bénignes pouvant engager le pronostic vital en rapport avec leurs localisations. Nous rapportons l'observation d'une patiente âgée de 70 ans, admise dans notre formation pour la prise en charge d'une détresse respiratoire en rapport avec un œdème aiguë du poumon hémodynamique. L'échocardiographie a objectivé un myxome enclavé dans la valve mitrale associé à une dilatation de l'oreillette gauche et une hypertension artérielle pulmonaire. La patiente a été

opérée en urgence sous circulation extracorporelle pour résection tumorale.

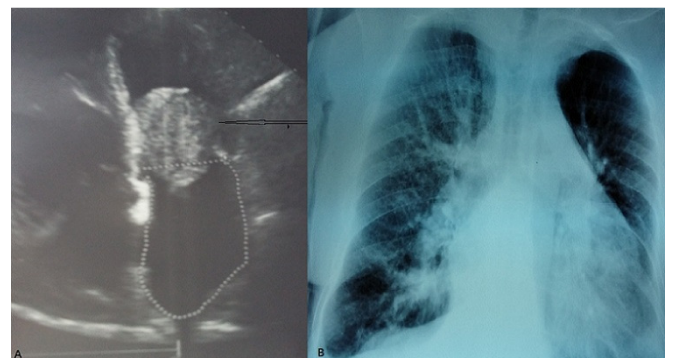


Figure 1: A) échocardiographie coupe 4 cavités montrant un myxome enclavé dans la valve mitrale (tête de flèche); B) radiographie pulmonaire de face montrant un infiltrat alvéolo-interstitiel bilatéral faisant évoquer un œdème aiguë du poumon