

Images in medicine

Corps étranger intra vésical: un cas exceptionnel

Foreign body intra bladder: an exceptional case

Younes Essatara^{1, &}, Hicham Benazzouz¹

¹Clinique Urologique A, CHU IBN Sina, Rabat, Maroc

[&]Corresponding author: Younes Essatara, Clinique Urologique A, CHU IBN Sina, Rabat, Maroc

Mots clés: Corps étranger, jeune fille, crayon

Received: 07/05/2014 - Accepted: 04/11/2014 - Published: 20/04/2016

Pan African Medical Journal. 2016; 23:202 doi:10.11604/pamj.2016.23.202.4564

This article is available online at: <http://www.panafrican-med-journal.com/content/article/23/202/full/>

© Younes Essatara et al. The Pan African Medical Journal - ISSN 1937-8688. This is an Open Access article distributed under the terms of the Creative Commons Attribution License (<http://creativecommons.org/licenses/by/2.0>), which permits unrestricted use, distribution, and reproduction in any medium, provided the original work is properly cited.

Image en médecine

Many articles in the medical literature report some cases of foreign bodies introduced into the urogenital system. Most cases are related to psychiatric disorders, stories of drug addiction or the purpose of sexual stimulation. The urinary bladder seems to be an inaccessible site for the introduction of foreign bodies, particularly in the male; however, almost every conceivable object has been inserted into the bladder through the urethra and each one posed particular diagnostic and therapeutic problems. Case presentation A girl of 19 years presented to the emergency department saying she had introduced a coloured pencil at meatus level for erotic purpose 7 days before. The patient was conscious, lucid, had haematuria and hypogastric pain. During clinical examination the pencil was not found at meatus level and the patient showed no evidence of hematuria or abdominal contracture. For the purposes of diagnosis, urinary tract without preparation objectified linear opacity recalling the shape of a pencil projecting over the bladder area; bladder ultrasound after bladder filling showed a hyperechoic intravesical image, confirmed by CT scan, highlighting the pencil with tipped hyperdense longitudinal aspect at its end. Cystoscopy performed for diagnostic and therapeutic purposes allowed to find the pencil, to confirm urethral and bladder integrity and to remove the foreign body. The patient was referred for a psychiatric opinion as well as for medical treatment.

Key words: Foreign body, girl, pencil

De nombreux articles de la littérature médicale rapportent des cas d'introduction de corps étranger dans la filière urogénitale. La plupart des cas sont associés à des désordres psychiatriques, à des cas de toxicomanie, ou dans un but de stimulation sexuelle. La vessie semble être un site inaccessible pour l'introduction de corps étranger surtout chez l'homme, cependant tous les objets concevables ont été insérés dans la vessie à travers l'urètre et chacun a posé des problèmes diagnostiques et thérapeutiques particuliers. Une jeune fille de 19 ans, s'est présentée aux urgences affirmant qu'elle s'est introduite il y'a 7 jours, dans un but érotique un crayon de couleur au niveau du méat. La patiente consciente, lucide, rapportait une notion d'hématurie et de douleur hypogastrique. L'examen clinique ne retrouvait pas le crayon au niveau du méat et ne montrait ni hématurie, ni contracture abdominale. Dans un but d'orientation diagnostique un arbre urinaire sans préparation a objectivé une opacité linéaire rappelant la forme d'un crayon se projetant sur l'aire vésicale, l'échographie vésicale après remplissage vésical a retrouvé une image hyperéchogène intravésicale confirmé par TDM mettant en évidence le crayon avec aspect longitudinale hyperdense effilé à son extrémité. Une cystoscopie pratiquée dans un but diagnostique et thérapeutique a permis de voir le crayon, de témoigner aussi de l'intégrité uréthrale et vésicale et de retirer le corps étranger. La patiente fut adressée en consultation de psychiatrie pour avis et complément de prise en charge.

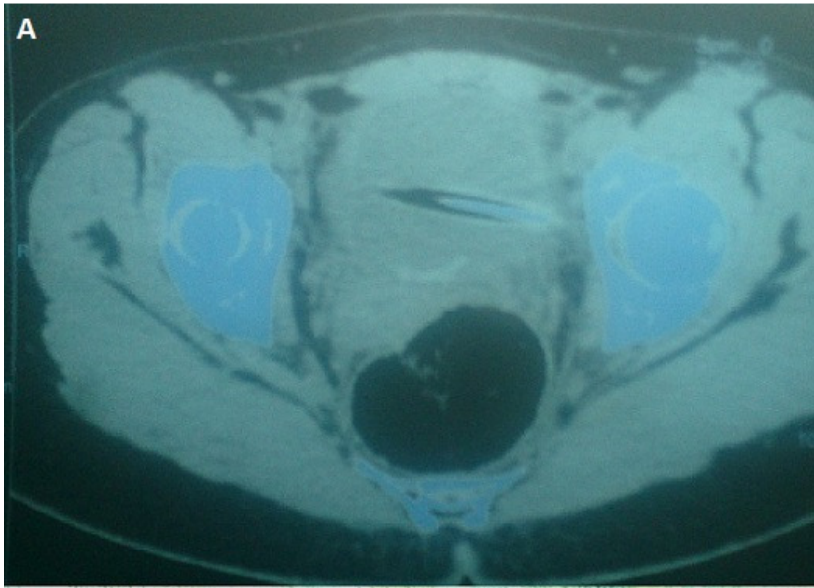


Figure 1 : A) aspect TDM du corps étranger intravesical, hyperdense, éfilé à son extrémité ; B) aspect du corps (crayon) après extraction par cytoscopie