

## Images in medicine

### Fracture du col fémoral révélatrice d'un ostéosarcome de la hanche traitée par une prothèse massive

#### *Fracture of the femoral neck revealing osteosarcoma of the hip treated with massive prosthesis*

Adil El Alaoui<sup>1,\*</sup>, Fawzi Boutayeb<sup>1</sup>

<sup>1</sup>Service de Chirurgie Traumato- Orthopédique A du Centre Hospitalier Universitaire de Fès, Maroc

\*Corresponding author: El Alaoui Adil, Service de Chirurgie Traumato- Orthopédique A du Centre Hospitalier Universitaire de Fès, Maroc

Mots clés: Ostéosarcome, hanche, prothèse

Received: 06/01/2016 - Accepted: 14/03/2016 - Published: 07/04/20

**Pan African Medical Journal. 2016; 23:169 doi:10.11604/pamj.2016.23.169.8800**

This article is available online at: <http://www.panafrican-med-journal.com/content/article/23/169/full/>

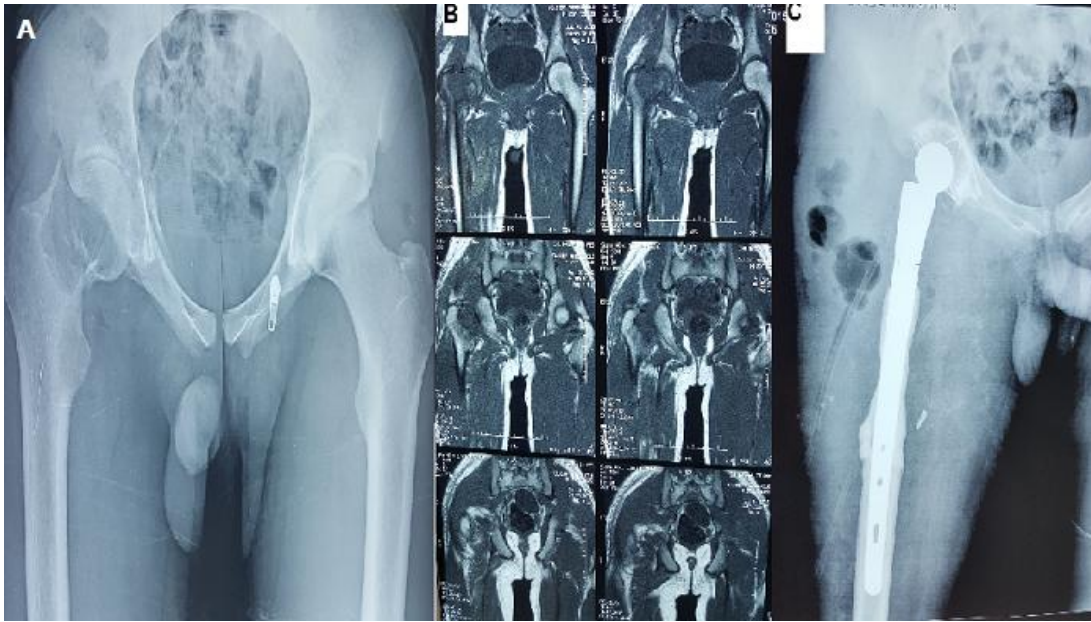
© Adil El Alaoui et al. The Pan African Medical Journal - ISSN 1937-8688. This is an Open Access article distributed under the terms of the Creative Commons Attribution License (<http://creativecommons.org/licenses/by/2.0>), which permits unrestricted use, distribution, and reproduction in any medium, provided the original work is properly cited.

### Image en médecine

*A 22 years patient with no significant pathological history consulted for right hip pain and total right lower limbs functional disability without general health deterioration a week before his hospitalization. Clinical examination performed at the time of admission objectified pain on palpation and after right hip mobilization. Plain radiography (A) and CT scan of the hip (B) objectified a right femoral neck pathologic fracture. Right epiphyseal-metaphyseal cervico-cephalic osteosarcoma was confirmed histologically. An evaluation of the extent of loco-regional recurrence and distant metastasis did not show other locations or metastasis. The patient underwent seven cycles of neoadjuvant chemotherapy, oncologic resection of the tumor and reconstruction with massive hip prosthesis (C).*

**Key words:** Ostéosarcome, hip, prosthesis

Il s'agit d'un patient de 22 ans sans antécédent pathologique notable qui a présenté une semaine avant son hospitalisation des douleurs au niveau de sa hanche droite avec impotence fonctionnelle totale du membre inférieure droit sans notion d'altération d'état général. L'examen clinique fait à l'admission a objectivé une douleur à la palpation et à la mobilisation de la hanche droite. La radiographie standard (A) et le scanner de la hanche (B) ont objectivé une fracture du col fémoral droit sur os pathologique. Une biopsie de la tumeur a été fait revenant en faveur d'un ostéosarcome épiphysio-métaphysaire cervico-céphalique droit. Le bilan d'extension locorégional ne montre pas une autre localisation ou des métastases. Le patient a bénéficié de Sept séances de Chimiothérapie néo adjuvante puis d'une résection carcinologique de la tumeur et une reconstruction par prothèse de hanche massive (C).



**Figure 1:** (A) radiographie du bassin objectivant une fracture du col fémoral droit sur os pathologique; (B) scanner du bassin montrant une fracture du col fémoral droit avec une ostéolyse du col et de la tête fémorale; (C) radiographie de contrôle de la hanche droite après la résection tumorale et la reconstruction par une prothèse massive