

Images in medicine

Chondromatose du genou compliquée d'un genou valgum secondaire avec compression de nerf sciatique poplité externe

Knee chondromatosis complicated by secondary genu valgum with common peroneal nerve compression

Mohamed Amine karabila^{1,&}, Ahmed Bardouni¹

¹Service de Chirurgie Traumato-orthopédie, CHU Ibn Sina, Rabat, Maroc

[&]Corresponding author: Mohamed Amine karabila, Service de Chirurgie Traumato-orthopédie, CHU Ibn Sina, Rabat, Maroc

Key words: Chondromatose, genou, sciatique

Key words: Chondromatosis, knee, sciatica

Received: 25/12/2015 - Accepted: 17/02/2016 - Published: 25/03/2016

Pan African Medical Journal. 2016; 23:127 doi:10.11604/pamj.2016.23.127.8714

This article is available online at: <http://www.panafrican-med-journal.com/content/article/23/127/>

© Mohamed Amine karabila et al. The Pan African Medical Journal - ISSN 1937-8688. This is an Open Access article distributed under the terms of the Creative Commons Attribution License (<http://creativecommons.org/licenses/by/2.0>), which permits unrestricted use, distribution, and reproduction in any medium, provided the original work is properly cited.

Image en médecine

Chondromatosis is a rare chronic arthropathy characterized by a synovial metaplasia inducing osteocartilaginous bodies formation into the joint cavity. We present a rare case of a giant chondrome compressing the common peroneal nerve and complicated by genu valgum with cartilage degradation in the outer compartment. We report an observation of a 25 year old man presenting for a knee swelling occurred 2 years before. Examination objectified three mobile masses at the level of his knee, stiffness estimated at 10 ° of extension and at 110° of flexion and especially nocturnal paresthesias at the level of the dorsal surface of his foot without motor deficit and manifestation of genu valgum involving the right leg estimated at 12 °. Radiographs of the knee (A and B) and MRI (C) objectified three radiopaque bone formations with large posterior osteophytes of the lateral femoral condyle. Surgical exploration revealed a partial compression of the common peroneal nerve (D) by one of these formations which lodged on the outer side of his knee. Then we made ablation of all visible cartilaginous masses (E).

La chondromatose est une arthropathie chronique rare caractérisée par une métaplasie de la synoviale aboutissant à la formation de corps ostéocartilagineux dans une cavité articulaire. Nous présentons un cas très rare d'un chondrome géant comprimant le nerf sciatique poplité externe et se compliquant d'un genou valgum avec dégradation cartilagineuse du compartiment externe. Nous rapportons l'observation d'un homme de 25 ans consultant pour une tuméfaction du genou depuis 2 ans. L'examen a objectivé trois masses mobiles au niveau de son genou, une raideur estimée à 10° d'extension et 110° de flexion et des paresthésies surtout nocturnes au niveau de la face dorsale du pied sans déficit moteur et un genou valgum droit manifeste estimé à 12°. Les radiographies du genou (A et B) et l'IRM (C) ont objectivés trois formations osseuses radio-opaques avec un grand ostéophyte postérieure du condyle fémoral externe. L'exploration chirurgicale a mis en évidence une compression partielle du nerf sciatique poplité externe (D) par l'une de ces formations qui loge au niveau de la face externe du genou puis nous avons procédé à une ablation de toutes les masses cartilagineuses visibles (E).

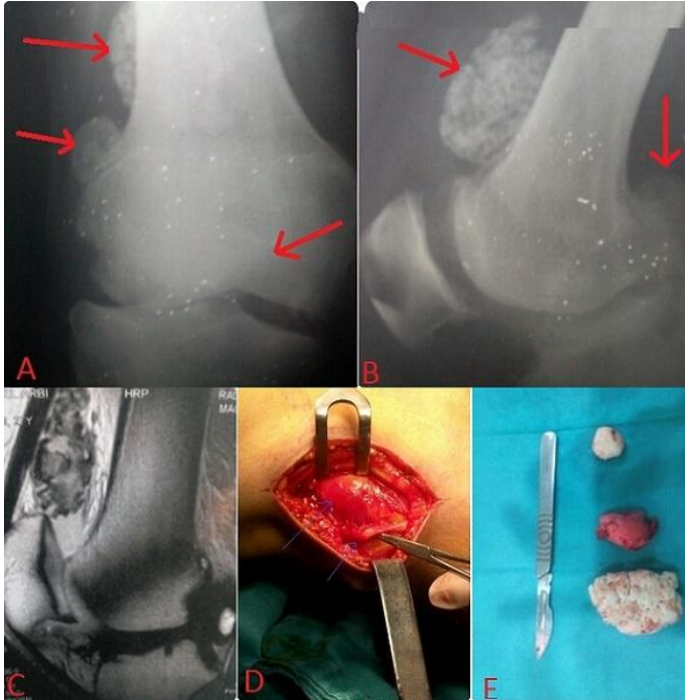


Figure 1: A et B) radiographies du genou montrant les ostéochondromes multiples ; C) IRM du genou confirmant la nature ostéocartilagineuse de ces lésions ; D) image opératoire montrant la compression du nerf par la masse tumorale ; E) aspect macroscopique des ostéochondromes