

# Images in medicine

## Rupture post traumatique d'un kyste hydatique du foie dans le peritoine

### *Post-traumatic rupture of a liver hydatid cyst into the peritoneal cavity*

Hedfi Mohamed<sup>1,&</sup>, Charfi Mehdi<sup>2</sup>

<sup>1</sup>Service de Chirurgie Generale, Hopital des Fsi, La Marsa, Tunisie, <sup>2</sup>Service de Radiologie, Hopital des Fsi, La Marsa, Tunisie

<sup>&</sup>Corresponding author: Hedfi Mohamed, Service de Chirurgie Generale, Hopital des Fsi, La Marsa, Tunisie, Service de Radiologie, Hopital des Fsi, La Marsa, Tunisie

Key words: Hydatid cyst, peritonitis, scanner

Received: 06/02/2016 - Accepted: 13/03/2016 - Published: 24/03/2016

**Pan African Medical Journal. 2016; 23:124 doi:10.11604/pamj.2016.23.124.9053**

This article is available online at: <http://www.panafrican-med-journal.com/content/article/23/124/full/>

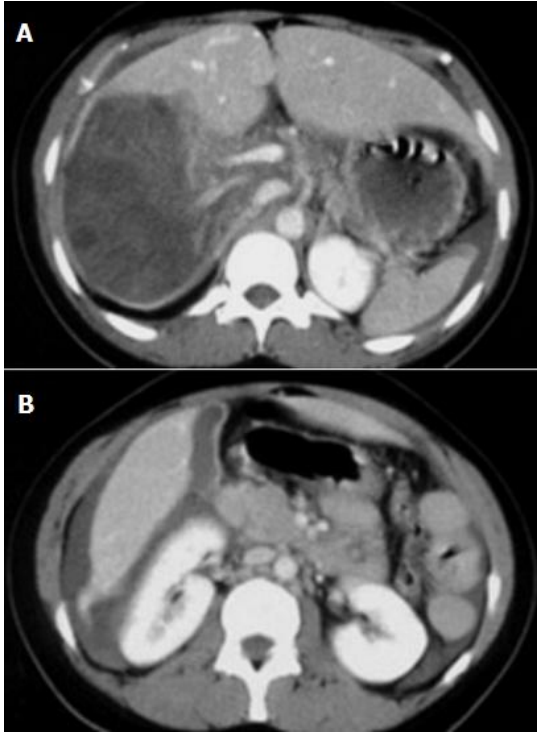
© Hedfi Mohamed et al. The Pan African Medical Journal - ISSN 1937-8688. This is an Open Access article distributed under the terms of the Creative Commons Attribution License (<http://creativecommons.org/licenses/by/2.0>), which permits unrestricted use, distribution, and reproduction in any medium, provided the original work is properly cited.

### Image en medicine

---

*Peritoneal hydatidosis is one of the most serious complications of hydatid disease. It is favoured by the superficial seat of the cyst, its large size and high intra cystic pressure. Traumatic rupture is usually iatrogenic during surgery for liver hydatid cyst (LHC). We report a new case of a 26-year-old patient hospitalized with acute peritonitis associated with rupture of a liver hydatid cyst into the peritoneal cavity.*

L'hydatidose péritonéale est l'une des complications les plus graves de la maladie hydatique. Elle est favorisée par le siège du kyste, la taille, et la pression intra kystique élevée. La rupture traumatique est le plus souvent iatrogène lors d'une intervention chirurgicale pour Kyste Hydatique du Foie (KHF), nous rapportons une nouvelle observation d'un patient âgé de 26 hospitalisé pour péritonite aigue en rapport avec une rupture d'un Kyste hydatique du foie dans le péritoine.



**Figure 1:** A) TDM du foie avec PC, rupture post-traumatique intrapéritonéale d'un KH du foie, large solution de continuité postéro-interne du KH avec épanchement périhépatique; B) épanchement perihépatique