

Images in medicine

Hydrocéphalie compliquant une sarcoïdose chez un patient porteur d'une méningocèle

Madiha Mahfoudhi^{1, &}, Rim Lahiani²

¹Service de Médecine Interne A, Hôpital Charles Nicolle, Tunis, Tunisie, ²Service d'ORL. Hôpital Charles Nicolle, Tunis, Tunisie

[&]Corresponding author: Madiha Mahfoudhi, Service de Médecine Interne A, Hôpital Charles Nicolle, Tunis, Tunisie

Key words: Sarcoïdose, hydrocéphalie, méningocèle

Received: 20/10/2015 - Accepted: 12/11/2015 - Published: 23/11/2015

Pan African Medical Journal. 2015; 22:284 doi:10.11604/pamj.2015.22.284.8249

This article is available online at: <http://www.panafrican-med-journal.com/content/article/22/284/full/>

© Madiha Mahfoudhi et al. The Pan African Medical Journal - ISSN 1937-8688. This is an Open Access article distributed under the terms of the Creative Commons Attribution License (<http://creativecommons.org/licenses/by/2.0>), which permits unrestricted use, distribution, and reproduction in any medium, provided the original work is properly cited.

Image en médecine

Une méningocèle est une saillie des méninges à travers des points de faiblesse, habituellement dans la base du crâne. Elle peut être congénitale, iatrogène ou spontanée. Elle est le plus souvent asymptomatique mais peut parfois se manifester par une rhinorrhée, une otorrhée, ou des signes de méningite bactérienne récurrente. L'association à une neurosarcoïdose est exceptionnelle. Patient âgé de 37 ans, a consulté pour une rhinorrhée récidivante évoluant depuis un an. Il s'agissait d'un patient suivi depuis deux ans pour une sarcoïdose systémique dont le diagnostic a été retenu devant l'association d'une xérostomie, un lupus pernio, une pneumopathie interstitielle, une alvéolite lymphocytaire et une granulomatose sans nécrose caséuse à la biopsie labiale et bronchique étagée; et dont le traitement s'est basée sur une corticothérapie générale avec bonne évolution clinique. L'examen physique a montré une muqueuse nasale saine. Le patient n'avait pas de syndrome méningé. L'examen ophtalmologique était normal. L'analyse du liquide nasal a confirmé qu'il s'agissait d'un liquide céphalo-rachidien. L'examen biologique et la biopsie de la muqueuse nasale étaient sans anomalies. La TDM cérébrale a révélé l'image d'une méningocèle associée à une hydrocéphalie. Le diagnostic d'une hydrocéphalie compliquant une sarcoïdose chez un patient porteur d'une méningocèle a été retenu. Le traitement s'est basé sur un traitement chirurgical de la méningocèle et un

traitement médical qui a consisté en une corticothérapie associée à des boli de cyclophosphamide. L'évolution était marquée par une bonne évolution clinique et radiologique et l'absence de récurrence de la rhinorrhée.

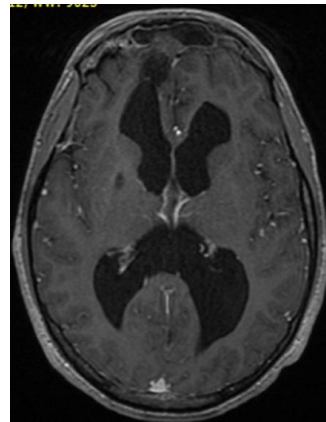


Figure 1: TDM cérébrale (coupe axiale): image d'une méningocèle associée à une hydrocéphalie