

## Case report

### **Toxoplasmose oculaire atypique chez une femme congolaise de 72 ans: à propos d'une observation**

**Yogolelo Asani Bienvenu<sup>1,\*</sup>, Musau Nkola Angel<sup>2</sup>, Kasamba Ilunga Eric<sup>3</sup>, Kapalu Mwangala Socrate<sup>4</sup>, Mbuyi Musanzayi Sebastien<sup>5</sup>, Cilundika Mulenga Philippe<sup>2</sup>, Kabamba Ngombe Leon<sup>6,\*</sup>, Iye Ombamba Kayimba Bruno<sup>1</sup>, Chenge Borasisi Gaby<sup>1</sup>**

<sup>1</sup>Université de Lubumbashi, Faculté de Médecine, Service d'Ophtalmologie, République Démocratique du Congo, <sup>2</sup>Université de Lubumbashi, Faculté de Médecine, Département de Santé Publique, République Démocratique du Congo, <sup>3</sup>Université de Lubumbashi, Faculté de Médecine, Département de Biologie Moléculaire, Service de Laboratoire, République Démocratique du Congo, <sup>4</sup>Centre Ophtalmologique Sainte Bernadette, République Démocratique du Congo, <sup>5</sup>Université de Lubumbashi, Faculté de Médecine, Département de Chirurgie, République Démocratique du Congo, <sup>6</sup>Université de Kamina, Faculté de Médecine, Département de Sante publique, Unité de toxicologie, République Démocratique du Congo

\*Corresponding author: Kabamba Ngombe Leon, Université de Kamina, Faculté de Médecine, Département de Sante publique, Unité de toxicologie, République Démocratique du Congo

Key words: Toxoplasmose oculaire, rétinite pigmentaire, adulte, congolais

Received: 06/10/2015 - Accepted: 31/10/2015 - Published: 20/11/2015

#### **Abstract**

Les auteurs rapportent un cas de toxoplasmose oculaire binoculaire, rarement décrit dans la littérature, chez une personne âgée de 72 ans, de sexe féminin, à laquelle s'associe une rétinite pigmentaire unilatérale. Cette observation permet d'attirer l'attention de la communauté scientifique sur les autres formes ou variétés de présentation moins courantes, « atypiques », pouvant être rencontrées ou associées à la toxoplasmose oculaire.

**Pan African Medical Journal. 2015; 22:267 doi:10.11604/pamj.2015.22.267.8137**

This article is available online at: <http://www.panafrican-med-journal.com/content/article/22/267/full/>

© Yogolelo Asani Bienvenuet et al. The Pan African Medical Journal - ISSN 1937-8688. This is an Open Access article distributed under the terms of the Creative Commons Attribution License (<http://creativecommons.org/licenses/by/2.0>), which permits unrestricted use, distribution, and reproduction in any medium, provided the original work is properly cited.

## Introduction

---

La toxoplasmose est une maladie habituelle chez les oiseaux et les mammifères. Elle est causée par un protozoaire obligatoirement intracellulaire appelé *Toxoplasma Gondii*. Helenor Campbell Wilder a identifié la présence de *Toxoplasma Gondii* dans l'œil [1]. La toxoplasmose oculaire est une affection très fréquente et généralement bénigne. Elle entraîne de graves complications chez la femme enceinte et donne une fœtopathie chez l'immunodéprimé. Une nouvelle idée permet d'évoquer la gravité de certaines toxoplasmoses acquises qui peuvent parfois donner des lésions oculaires [2]. Dans le monde, il existe de nombreuses études menées sur ce sujet fournissant une compréhension meilleure des lésions oculaires sur le plan épidémiologique, paraclinique, thérapeutique et évolutif. Dans notre milieu, il n'y a pas des données relatives à cette pathologie. Le but de ce travail est de décrire cette pathologie chez une patiente âgée de 72 ans, congolaise de race noire, et d'attirer l'attention de la communauté scientifique sur les autres formes de présentation moins courantes, « atypiques » de la toxoplasmose oculaire.

## Patient et observation

---

Nous présentons dans ce travail le cas d'une patiente âgée de 72 ans, qui a été consultée le service d'ophtalmologie(CUL) pour une baisse de vision de loin constatée il y a environ une année, de survenue brusque. Le traitement appliqué a été à base de collyre dont elle ignore le nom. Dans les antécédents socioprofessionnels, la patiente nous a signalé qu'elle était éleveur des poules et grande consommatrice de viande. L'acuité visuelle sans correction de loin aux deux yeux était de mouvement mains à 30 cm, non améliorée par les verres correcteurs; l'acuité visuelle avec correction de près était non significative, car elle lit difficilement P4. L'examen à la lampe à fente a retrouvé une opacité corticale antérieure débutante aux deux yeux. La tonométrie par aplanation était de 17 mmHg à l'œil droit et 18 mmHg à l'œil gauche. L'examen du fond d'œil a révélé une grosse cicatrice chorioretinienne maculaire beaucoup plus marquée à l'œil droit qu'à l'œil gauche et faisant penser à une cicatrice toxoplasmique et la présence d'ostéoblastes dans la région rétinienne périphérique de l'œil droit, typique de la rétinite pigmentaire(**Figure 1**, **Figure 2**). Un examen complémentaire a été réalisé dans le cadre d'un bilan étiologique: les tests Elisa *Toxoplasma* IgG à 189 et Elisa *Toxoplasma* IgM à 56 suggérant une toxoplasmose oculaire récemment acquise et leur avidité était supérieure à 40% (67 %), suggérant une infection à *Toxoplasma Gondii*.

## Discussion

---

La toxoplasmose oculaire est une maladie récurrente se développant progressivement et menaçant la fonction visuelle [3]. *Toxoplasma Gondii* est un parasite. Il se multiplie dans l'intestin des félidés qui libèrent des oocystes dans leurs fèces. La consommation de viande ou d'organes contenant des kystes peuvent entraîner l'apparition d'une toxoplasmose dans de nombreuses espèces, y compris le chat et l'homme. Contrairement à une idée reçue, le risque qu'un chat soit source du parasite pour l'homme est faible [4]. Selon la littérature, il n'existe pas de prédilection sexuelle de la toxoplasmose oculaire. En ce qui concerne notre observation, la patiente est de sexe féminin, âgée de 72 ans, présentant une baisse de vision brusque, une grosse cicatrice chorioretinienne maculaire et d'ostéoblastes dans la région rétinienne périphérique de l'œil droit,

typique de la rétinite pigmentaire à l'examen du fond d'œil. Ces signes illustrent les anomalies clinico-ophtalmologiques évocatrices de la toxoplasmose oculaire, et l'âge du patient constitue la particularité de notre observation. En effet, il y a peu ou presque pas d'observation de la toxoplasmose oculaire décrit chez la personne âgée, mais plusieurs auteurs [5-7] révèlent que l'âge moyen des patients souffrant de la toxoplasmose oculaire se situe entre 15 à 45 ans. Dans une étude réalisée au Brésil par Jones [8], la consommation de la viande insuffisamment cuite, manger de la viande salée, séchée ou fumée ou encore manger l'agneau congelé, travailler dans un jardin ou dans la cour plus d'une fois par semaine accroissait le risque d'être contaminé par *Toxoplasma Gondii*. Ce qui pourra être le cas avec notre observation qui relève la consommation exagérée de la viande. Par contre Balayre [9] a constaté que les personnes âgées peuvent être plus sensibles aux infections sévères de *Toxoplasma Gondii* en raison de la diminution de l'immunité à médiation cellulaire et la présence des maladies chroniques sous-jacentes. Par ailleurs, certains auteurs [10] signalent qu'en dehors du classique signe de toxoplasmose oculaire, d'autres pathologies peuvent être associées telles que la vascularite rétinienne, l'occlusion vasculaire rétinienne, le décollement de rétine rhéghmatogène et séreuse, la sclérite et la rétinite pigmentaire unilatérale comme le cas dans notre observation. Selon la littérature, la confirmation du diagnostic de la toxoplasmose oculaire doit être basée sur les manifestations cliniques et les tests de sérologiques (IgM et IgG ainsi que leur avidité) [11]. D'autre part, la présence de la rétinite pigmentaire unilatérale classique dans la toxoplasmose oculaire chez une patiente de race noire, âgée de 72 ans a attiré notre attention. En générale, le traitement de la toxoplasmose oculaire demeure médical (antibiotique, corticoïde et antiparasitaire) [2, 12, 13].

## Conclusion

---

La toxoplasmose oculaire peut survenir même chez les sujets âgés de toute race. Son diagnostic est clinique, mais les tests d'anticorps de la toxoplasmose spécifique permettent de confirmer le diagnostic et de faire la différence entre la réactivation de l'infection et la toxoplasmose récemment acquise.

## Conflits d'intérêts

---

Les auteurs ne déclarent aucun conflit d'intérêts.

## Contributions des auteurs

---

Tous les auteurs ont participé à la rédaction du manuscrit, ont lu et approuvé la version finale.

## Figures

---

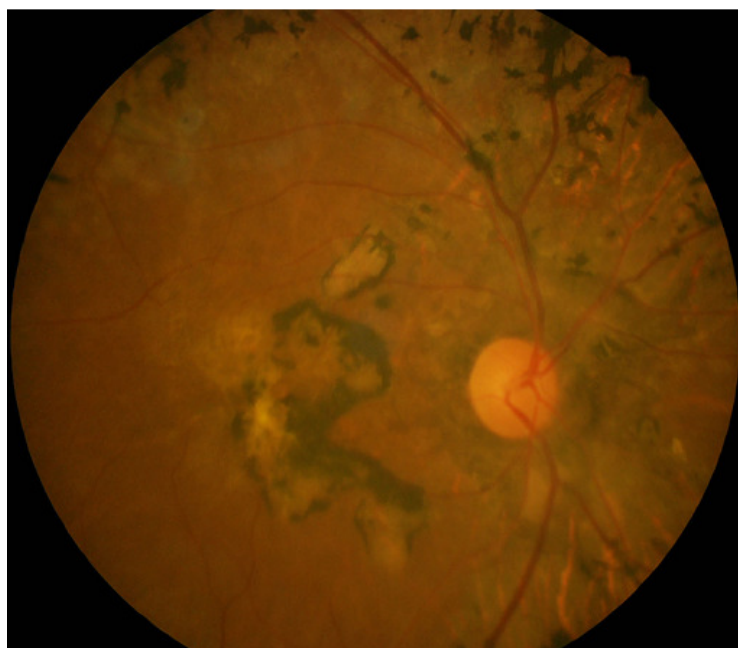
**Figure 1:** Grosse cicatrice chorioretinienne maculaire avec présence d'ostéoblastes dans la périphérie rétinienne à l'œil droit

**Figure 2:** Cicatrice chorioretinienne maculaire œil gauche

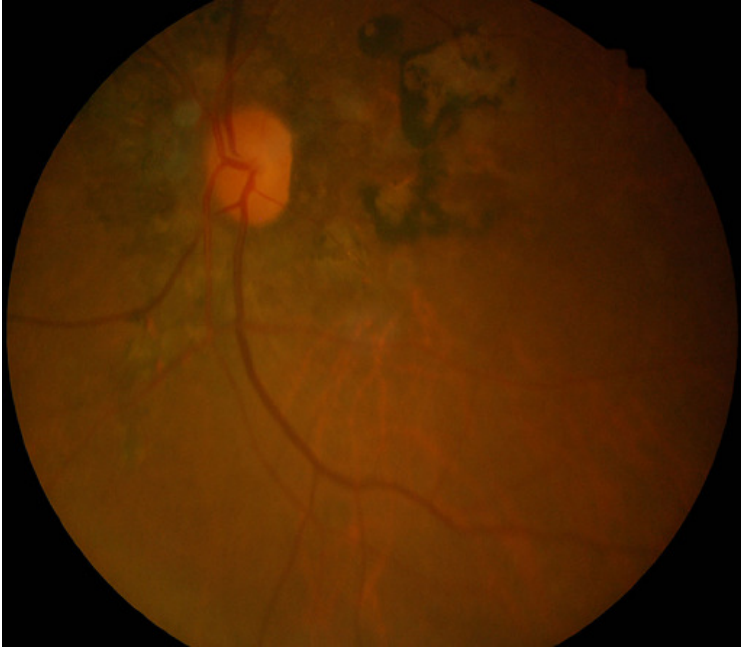## Références

---

1. Holland GN, Lewis KG, O'Connor GR. Ocular toxoplasmosis: a 50th anniversary tribute to the contribution of Helenor Campbell Wilder Foerster. *Arch Ophthalmol.* 2002 Aug; 120(8): 1081-4. **PubMed | Google Scholar**
2. Grine A. Etude retrospective de 16 cas de toxoplasmose oculaire, thèse, Maroc, 2011. **Google Scholar**
3. Russo M, Pergola G, Pedicini G. Ocular toxoplasmosis: our experience. *Infez Med.* 2005; 13(3): 160-7. **PubMed | Google Scholar**
4. Fiche technique réalisée à l'occasion de la rencontre Eleveurs félins/Merial octobre 2012. **Google Scholar**
5. Friedmann CT, Knox DL. Variations in recurrent active toxoplasmic retinochoroiditis. *Arch Ophthalmol.* Apr 1969; 81(4): 481-93. **PubMed | Google Scholar**
6. Bosch-Driessen LE, Berendschot TT, Ongkosuwito JV, Rothova A. Ocular toxoplasmosis: clinical features and prognosis of 154 patients. *Ophthalmology.* 2002; 109(5): 869-78. **PubMed | Google Scholar**
7. Gilbert RE, Dunn DT, Lightman S et al. Incidence of symptomatic *Toxoplasma* eye disease: aetiology and public health implications. *Epidemiol Infect.* 1999 Oct; 123(2): 283-9. **PubMed | Google Scholar**
8. Jones JL, Muccioli C, Belfort R, Holland GN, Roberto JM, Silveira C. Recently acquired *Toxoplasma Gondii* infection in Brazil. *Emerg Infect Dis.* 2006; 12(4): 582-7. **PubMed | Google Scholar**
9. Balayre S, Gomez K, Tribut A, Dore P, Gobert F. *Toxoplasma Gondii* and necrotizing retinitis: a case report. *J Fr Ophtalmol.* 2003 Oct; 26(8): 837-41. **PubMed | Google Scholar**
10. Smith JR, Cunningham ET. Atypical presentations of ocular toxoplasmosis. *Curr Opin Ophtalmol.* 2002; 13(6): 387-92. **PubMed | Google Scholar**
11. Suresh S, Nor-Masniwati S, Nor-Idahriani MN, Wan-Hazabbah WH, Zeehaida M, Zunaina E. Serological IgG avidity test for ocular toxoplasmosis. *Clin Ophthalmol.* 2012; 6: 147-50. **PubMed | Google Scholar**
12. Silveira C, Belfort R Jr, Burnier M Jr, Nussenblatt R. Acquired toxoplasmic infection as the cause of toxoplasmic retinochoroiditis in families. *Am J Ophthalmol.* 1988; 106(3): 362-4. **PubMed | Google Scholar**
13. Benevento JD, Jager RD, Noble AG et al. Toxoplasmosis-associated neovascular lesions treated successfully with ranibizumab and antiparasitic therapy. *Arch Ophthalmol.* 2008; 126(8): 1152-6. **PubMed | Google Scholar**



**Figure 1:** Grosse cicatrice choriorétinienne maculaire avec présence d'ostéoblastes dans la périphérie rétinienne à l'œil droit



**Figure 2:** Cicatrice chorio-rétinienne maculaire œil gauche