

# Images in medicine

## Une cholécystite sur moignon

Ammar Mahmoudi<sup>1,&</sup>, Khadija Zouari<sup>1</sup>

<sup>1</sup>Service de Chirurgie Générale et Digestive, CHU Fattouma Bourguiba de Monastir, Tunisie

<sup>&</sup>Corresponding author: Ammar Mahmoudi, Service de Chirurgie Générale et Digestive, CHU Fattouma Bourguiba de Monastir, Tunisie

Key words: Cholécystite lithiasique, cholécystectomie sub-totale, moignon vésiculaire, tomодensitométrie, cholangio-IRM, chirurgie

Received: 18/10/2015 - Accepted: 05/11/2015 - Published: 13/11/2015

**Pan African Medical Journal. 2015; 22:241 doi:10.11604/pamj.2015.22.241.8217**

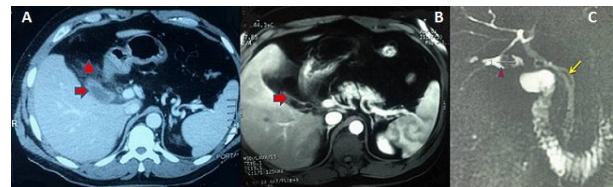
This article is available online at: <http://www.panafrican-med-journal.com/content/article/22/241/full/>

© Ammar Mahmoudi et al. The Pan African Medical Journal - ISSN 1937-8688. This is an Open Access article distributed under the terms of the Creative Commons Attribution License (<http://creativecommons.org/licenses/by/2.0>), which permits unrestricted use, distribution, and reproduction in any medium, provided the original work is properly cited.

### Image en médecine

Une cholécystectomie subtotal expose au risque de cholécystite sur moignon, bien qu'elle constitue une option sûre face à une inflammation sévère du triangle de Calot permettant de réduire le risque de plaie biliaire. Malgré une histoire parfois typique, le diagnostic est souvent retardé en raison d'une faible suspicion. Par conséquent les cliniciens devraient évoquer ce diagnostic. Une fois le diagnostic confirmé, il convient de réaliser une ré-intervention pour exciser le moignon. Nous rapportons le cas d'un patient âgé de 43 ans opéré par laparotomie sous-costale droite pour un pycholécyste lithiasique. Il a été réalisé une cholécystectomie. L'examen anatomo-pathologique avait conclu à une cholécystite aiguë avec péri-cholécystite. Deux ans après, le patient présentait un syndrome douloureux et fébrile de l'hypocondre droit depuis trois jours et a été traité à tort pour pneumopathie droite avec une radiographie thoracique normale. A l'examen, le patient était fébrile à 38,5°C, et il existait une défense à la palpation de l'hypocondre droit. Il existait un syndrome inflammatoire biologique. L'échographie était non contributive. La tomодensitométrie (A) avait montré un aspect d'une cholécystite sur moignon avec une infiltration importante tout autour. L'IRM abdominale (B,C) avait montré une néo-cavité au niveau du lit vésiculaire d'environ 3,5x1,5 cm contenant une concrétion lithiasique ovale de 15 mm de grand axe qui se continue avec le canal cystique sans dilatation des

voies biliaires. Sous couverture antibiotique, la reprise de la sous-costale avait permis, difficilement, l'exérèse du moignon et une cholangiographie per-opératoire montrant une vacuité des voies biliaires. Les suites opératoires étaient simples.



**Figure 1:** (A) tomодensitométrie abdominale en coupe axiale: Présence en sous-hépatique d'un moignon vésiculaire à paroi épaissie (flèche) associé à une importante infiltration tout autour (tête de flèche); (B) IRM abdominale en coupe axiale: présence d'une néo-cavité au niveau du lit vésiculaire d'environ 3,5 x 1,5 cm contenant une concrétion lithiasique ovale (flèche); (C) cholangio-IRM: Présence d'un moignon vésiculaire, à paroi épaissie, d'environ 3,5 x 1,5 cm contenant une concrétion lithiasique ovale de 15 mm de grand axe (tête de flèche). Le moignon se continue avec le canal cystique (flèche) qui est long s'implantant à gauche de la voie biliaire principale. Pas de dilatation des voies biliaires intra et extra-hépatiques