

## Case report

### Leiomyosarcome de la vessie chez une patiente de 64 ans

**Mustapha Elkabous<sup>1,&</sup>, Anwar Boukir<sup>1</sup>, Asmaa Lakhdi<sup>1</sup>, Hamza Ettahiri<sup>1</sup>, Fadila Kohen<sup>2</sup>, Mohammed Afif<sup>2</sup>, Youness Jabbour<sup>3</sup>, Amal Drissy<sup>4</sup>, Saber Boutayeb<sup>1</sup>, Hassan Errihani<sup>1</sup>**

<sup>1</sup>Service d'Oncologie Médicale, Institut National d'Oncologie, Université Med V, Rabat, Maroc, <sup>2</sup>Service de Radiothérapie, Institut National d'oncologie, Université Med V, Rabat, Maroc, <sup>3</sup>Service d'Urologie B, CHU Ibn Sina, Université Med V, Rabat, Maroc

<sup>&</sup>Corresponding author: Mustapha Elkabous, Service d'Oncologie Médicale, Institut National d'Oncologie, Université Med V, Rabat, Maroc

Key words: Sarcome de vessie, leiomyosarcome, tumeur de vessie

Received: 06/08/2015 - Accepted: 11/10/2015 - Published: 26/10/2015

#### Abstract

Le leiomyosarcome représente une tumeur rare de la vessie. Sa présentation clinique est non spécifique et dominée par l'hématurie. La résection endoscopique de la vessie avec un examen anathomopathologique permet de poser le diagnostic. La rareté de cette localisation ne permet pas d'établir une stratégie thérapeutique standard, néanmoins la chirurgie reste le traitement le plus utilisé. Nous rapportons le cas d'une patiente âgée de 64 ans, ayant présenté une hématurie. L'examen anatomopathologique d'une résection endoscopique de la vessie a posé le diagnostic d'un leiomyosarcome.

**Pan African Medical Journal. 2015; 22:192 doi:10.11604/pamj.2015.22.192.7681**

This article is available online at: <http://www.panafrican-med-journal.com/content/article/22/192/full/>

© Mustapha Elkabous et al. The Pan African Medical Journal - ISSN 1937-8688. This is an Open Access article distributed under the terms of the Creative Commons Attribution License (<http://creativecommons.org/licenses/by/2.0>), which permits unrestricted use, distribution, and reproduction in any medium, provided the original work is properly cited.

## Introduction

---

Les leiomyosarcomes vésicaux sont des tumeurs rares. Seulement 5% des tumeurs de la vessie sont d'origine non épithéliale et moins de 0,5% sont des leiomyosarcomes, avec une centaine de cas rapportés dans la littérature [1,2]. La rareté de cette localisation rend difficile l'établissement d'une stratégie thérapeutique standardisée. Malgré un traitement multimodal, le pronostic reste réservé [3]. Nous rapportons le cas d'une patiente âgée de 64 ans, présentant un leiomyosarcome de la vessie, découvert à la suite d'une hématurie macroscopique.

## Patient et observation

---

Nous rapportons le cas d'une patiente âgée de 64 ans, sans notion de tabagisme, d'exposition aux nitrosamines ni aux hydrocarbures aromatiques polycycliques et sans antécédent de traitement par le cyclophosphamide ni par une radiothérapie pelvienne. Elle a présenté 4 mois avant le diagnostic une hématurie macroscopique, accompagnée d'une légère douleur pelvienne. L'examen clinique a trouvé une patiente avec une performance status à 0, asymptomatique avec un examen abdominal et des touchers pelviens sans particularité. Une échographie réalisée a mis en évidence une masse hypoéchogène hétérogène de la paroi antérieure de la vessie mesurant 50mm de grand axe (**Figure 1**). La patiente a bénéficié d'une cystoscopie qui a visualisé une masse bourgeonnante au niveau de la paroi vésicale antérieure, saignant au contact. Une résection endoscopique de la masse a été réalisée permettant l'arrêt de l'hématurie et la diminution de la douleur pelvienne. L'examen anatomopathologique du matériel de résection a mis en évidence une prolifération tumorale maligne d'allure sarcomateuse de densité cellulaire élevée. Cette prolifération a été constituée de cellules parfois globulaires ou souvent fusiformes, agencées en faisceaux entrecroisés, montrant une différenciation musculaire (**Figure 2 a**). Ces cellules étaient pourvues de noyaux arrondis ou ovales, irréguliers et nucléolés. Les atypies nucléaires étaient marquées par la présence de cellules géantes tumorales multinucléolées (**Figure 2 b**). L'activité mitotique atteignait 15 mitoses par 10 champs au fort grossissement. La vascularisation était assurée par des vaisseaux parfois bordés directement par les cellules tumorales. Cette prolifération infiltrait la muqueuse urothéliale, qui était souvent ulcérée et remaniée par des foyers de nécrose, et le muscle: la tumeur est classée pT2. L'examen

immunohistochimique avait mis en évidence un marquage positif et diffus aux anticorps anti-actine muscle lisse (AML) et anti-Hcaldesmone; le marquage à l'anticorps anti cytotkératine était absent (**Figure 3**). Les résultats de l'examen anatomopathologique et immunohistochimique ont conclu à un leiomyosarcome de la vessie de haut grade. Un scanner thoraco-abdomino-pelvien a été réalisé, mettant en évidence un processus lésionnel de structure tissulaire, accolé à la paroi antérieure de la vessie, mesurant 50mm de grand axe (**Figure 4**). Aucune lésion secondaire à distance n'a été mise en évidence. La tumeur est donc classée T2N0M0. Une réunion de concertation pluridisciplinaire (RCP) a pris la décision de faire une cystectomie radicale avec mise en place d'une dérivation urinaire externe; décision que la patiente a accepté après explication du pronostic et du bénéfice de cette chirurgie.

## Discussion

---

Les tumeurs de la vessie représentent le 4<sup>ème</sup> cancer par ordre de fréquence chez l'homme et le 12<sup>ème</sup> chez la femme, dominées par les tumeurs urothéliales [4]. Les sarcomes vésicaux quant à eux sont rares, et ne représentent que 5% des tumeurs de la vessie, avec moins de 1% de leiomyosarcome dans cette localisation [1,2]. La symptomatologie clinique est dominée par les symptômes urinaires, principalement une hématurie macroscopique dans 81% des cas ; mais le diagnostic est exceptionnellement suspecté à cette étape de l'évolution vu la rareté de cette pathologie [3,5]. Plusieurs facteurs de risques ont été suggérés, principalement la mutation du gène du rétinoblastome, l'exposition au cyclophosphamide et la radiothérapie [2]. Les facteurs pronostiques décrits dans la littérature sont: la taille tumorale, la différenciation, l'invasion lymphatique, les limites de résection, l'atteinte ganglionnaire et la présence de localisations secondaires [1, 3,5]. La cystectomie (associée à une colpohystérectomie ainsi qu'à une résection de la collette vaginale chez la femme) est le traitement de référence, malgré que la résection de la tumeur avec des marges saines suivie d'une radiothérapie n'est pas inférieure en termes de résultats au long terme. Des marges de résection de plus de 2 cm sont nécessaires pour un résultat cancérologique satisfaisant [3,6,7]. Une chimiothérapie néo adjuvante peut être proposée, et a permis, dans certains cas, une respectabilité ultérieure. L'intérêt de la chimiothérapie adjuvante n'est pas clairement défini. Cette dernière a été utilisée dans certaines séries et a permis d'améliorer la survie,

Mais vu le petit nombre de cas dans les séries rapportées, ce bénéfice n'est pas significatif. La radiothérapie est recommandée en cas de marge de résection tumorale, mais a aussi été proposée dans certains cas après une chirurgie complète [5]. Malgré un traitement multimodal, le taux de récurrence locale est de 16%, et de rechute à distance est de 51% (principalement au niveau pulmonaire, hépatique, osseux ou cérébral). La médiane de survie est de 46 mois, quant à la survie à 5 ans et à 10 ans est de 47% et 35% respectivement [3,5].

## Conclusion

---

Les leiomyosarcomes de la vessie sont des tumeurs rares. Ce diagnostic est rarement suspecté sur les examens cliniques et paracliniques. La prise en charge n'est pas standardisée, mais reste dominée par la chirurgie.

## Conflits d'intérêts

---

Les auteurs ne déclarent aucun conflit d'intérêts.

## Contributions des auteurs

---

Tous les auteurs ont contribué à réaliser ce travail et ont lu et approuvé la version finale du manuscrit.

## Figures

---

**Figure 1:** Echographie vésicale montrant une masse hétérogène au niveau de la face antérieure de la vessie

**Figure 2:** (a) coloration HES au grossissement 100 montrant une prolifération fusocellulaire en faisceaux entrecroisés; (b) Coloration HES au grossissement 200 montrant des atypies cellulaires marquées

**Figure 3:** (a) marquage positif des cellules tumorales à l'anti-AML au grossissement 100; (b) marquage positif des cellules tumorales à

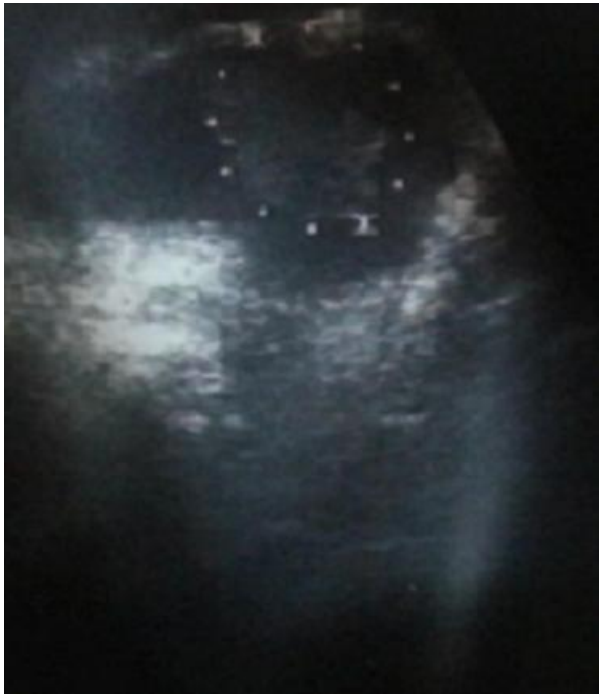
l'anti-HCaldesmon au grossissement 100; (c) absence de marquage des cellules tumorales à l'anti-Cytokératine au grossissement 100 (clone AE1/AE3, DAKO) (exprimée par la muqueuse urothéliale)

**Figure 4:** Image scannographique de la masse au niveau de la face antérieure de la vessie

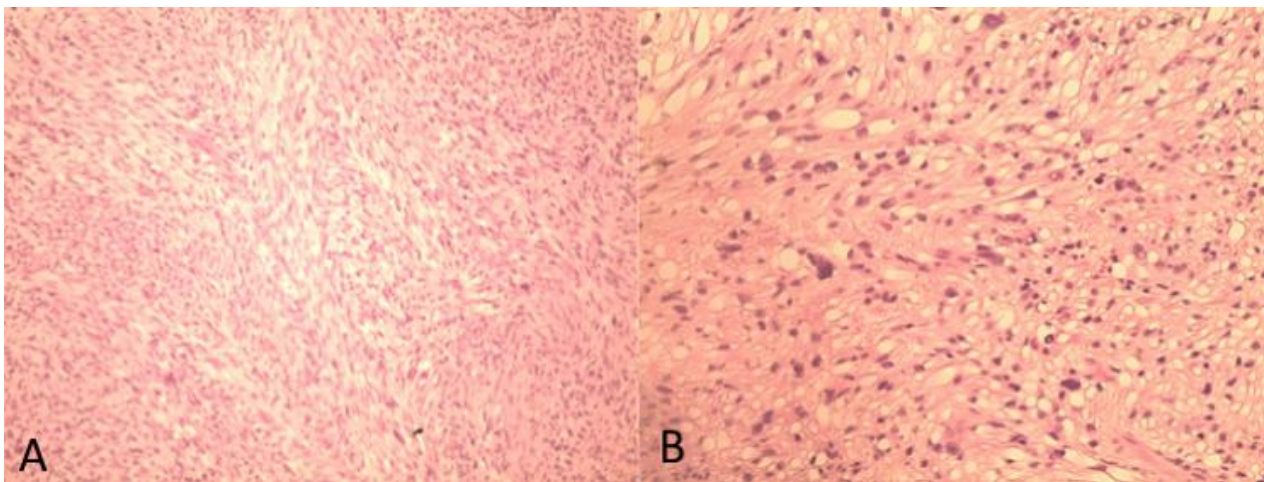
## Références

---

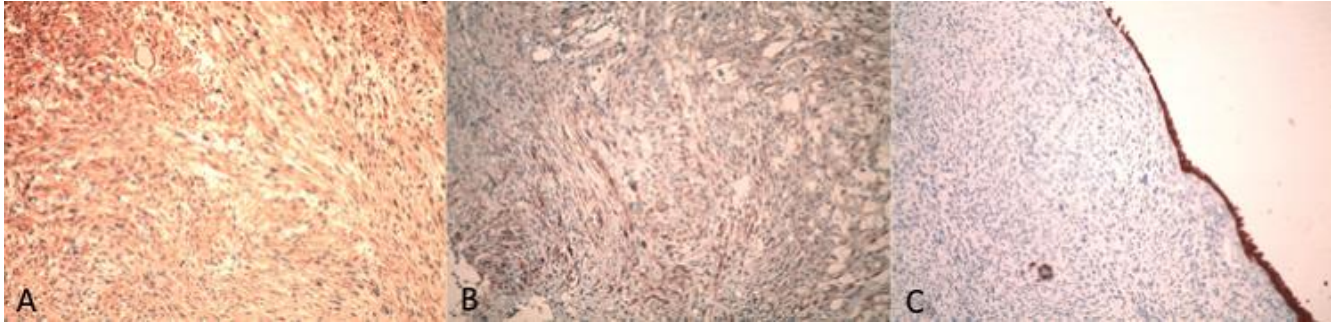
1. Xu YF, Wang GC, Zheng JH, Peng B. Partial cystectomy: is it a reliable option for the treatment of bladder leiomyosarcoma. *Ann Urol Assoc J.* 2011;5(1):e11-e13. **PubMed | Google Scholar**
2. Enzo Ricciardi, Paolo Maniglio. A case of high-grade leiomyosarcoma of the bladder with delayed onset and very poor prognosis. *World Journal of Surgical Oncology.* 2010; 8:16. **PubMed | Google Scholar**
3. Rodríguez D, Preston MA, Barrisford GW, Olumi AF, Feldman AS. Clinical features of leiomyosarcoma of the urinary bladder: analysis of 183 cases. *Urol Oncol.* 2014 Oct; 32(7):958-65. **PubMed | Google Scholar**
4. Arcangeli G, Strigari L, Arcangeli S. Radical cystectomy versus organ-sparing trimodality treatment in muscle-invasive bladder cancer: a systematic review of clinical trials. *Crit Rev Oncol Hematol.* 2015 Sep;95(3):387-96. **PubMed | Google Scholar**
5. Gupta DK, Singh V, Sinha RJ, Kumar V, Nagathan DS, Sankhwar SN. Leiomyosarcoma, a nonurothelial bladder tumor: a rare entity with therapeutic diversity. *Korean J Urol.* 2013 Jun; 54(6):409-11. **PubMed | Google Scholar**
6. Martin SA, Sears DL. Smooth muscle neoplasms of the urinary bladder: a clinicopathologic comparison of leiomyoma and leiomyosarcoma. *Am J Surg Pathol.* 2002;26(3):292-300. **PubMed | Google Scholar**
7. Dotan ZA, Tal R, Golijanin D et al. Adult genitourinary sarcoma: the 25-year Memorial Sloan-Kettering experience. *J Urol.* 2006;176(5):2033-8. **PubMed | Google Scholar**



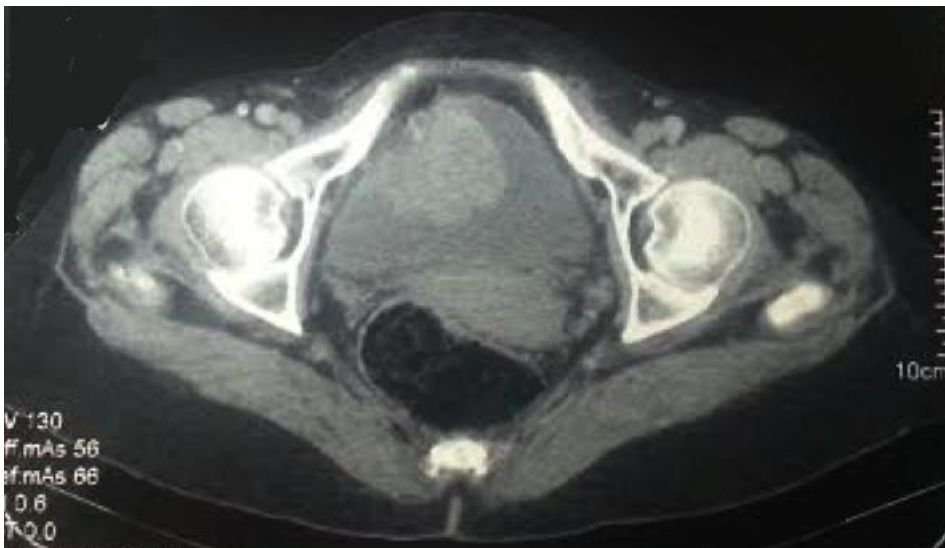**Figure 1:** Echographie vésicale montrant une masse hétérogène au niveau de la face antérieure de la vessie



**Figure 2:** (a) coloration HES au grossissement 100 montrant une prolifération fusocellulaire en faisceaux entrecroisés; (b) Coloration HES au grossissement 200 montrant des atypies cellulaires marquées



**Figure 3:** (a) marquage positif des cellules tumorales à l'anti-AML au grossissement 100; (b) marquage positif des cellules tumorales à l'anti-HCaldesmon au grossissement 100; (c) absence de marquage des cellules tumorales à l'anti-Cytokératine au grossissement 100 (clone AE1/AE3, DAKO) (exprimée par la muqueuse urothéliale)



**Figure 4:** Image scannographique de la masse au niveau de la face antérieure de la vessie