

## Case report

### Carcinome rénal à cellules chromophobes: à propos de quatre cas et revue de la littérature

Yddoussalah Othmane<sup>1,&</sup>, Lahyani Mounir<sup>1</sup>, Karmouni Tarik<sup>1</sup>, Elkhader Khalid<sup>1</sup>, Koutani Abdellatif<sup>1</sup>, Ibn Attya Andaloussi Ahmed<sup>1</sup>

<sup>1</sup>Centre Hospitalier et Universitaire Ibn Sina, Hôpital Ibn Sina, Service d'Urologie B, Rabat, Maroc

<sup>&</sup>Corresponding author: Yddoussalah Othmane, Centre Hospitalier et Universitaire Ibn Sina, Hôpital Ibn Sina, Service d'Urologie B, Rabat, Maroc

Key words: Carcinome à cellules chromophobes, néphrectomie, pronostic

Received: 05/04/2015 - Accepted: 15/06/2015 - Published: 12/10/2015

#### Abstract

Nous rapportons dans cet article trois cas de carcinome rénal à cellules chromophobes. Le carcinome chromophile se voit essentiellement à la cinquième décennie et représente 5% des tumeurs rénales. Il existe deux sous types de cancer à cellules chromophobes: le type clair (70%) et le type éosinophile. La variante à cellules éosinophiles doit être distinguée de l'oncocytome. Ce dernier se caractérise par une cicatrice fibreuse centrale d'aspect stellaire. Le carcinome chromophile et l'oncocytome peuvent même coexister dans le cadre du syndrome de Birt-Hogg-Dubé. Certaines tumeurs appelées hybrides partagent des caractéristiques architecturales et cytologiques de ces deux tumeurs. Le pronostic du carcinome chromophile est favorable. Il est le plus souvent limité au rein et de bas grade nucléaire. Il semblerait donc licite dans les cas où un examen extemporané mettrait en évidence une tumeur chromophile, de limiter l'intervention à une néphrectomie partielle si elle est techniquement réalisable.

**Pan African Medical Journal. 2015; 22:123 doi:10.11604/pamj.2015.22.123.6741**

This article is available online at: <http://www.panafrican-med-journal.com/content/article/22/123/full/>

© Yddoussalah Othmane et al. The Pan African Medical Journal - ISSN 1937-8688. This is an Open Access article distributed under the terms of the Creative Commons Attribution License (<http://creativecommons.org/licenses/by/2.0>), which permits unrestricted use, distribution, and reproduction in any medium, provided the original work is properly cited.

## Introduction

---

En France en 2011, l'Institut National du Cancer rapporte 1000 nouveaux cas de cancer du rein, soit près de 3% de l'ensemble des cancers, ceci correspondant au 6<sup>ème</sup> rang par incidence et au 7<sup>ème</sup> rang de mortalité (2,6% des décès par cancer). Les carcinomes à cellules chromophobes représentent 3,6 à 10,4% des pièces de néphrectomie pour cancer [1] et correspondent au troisième sous-type histologique en fréquence, après les carcinomes à cellules claires et les carcinomes papillaires. C'est Thoenes et al qui a décrit pour la première fois les carcinomes à cellules chromophobes, en 1985 [2], ils sont généralement diagnostiqués durant la cinquième décennie. Contrairement au carcinome à cellules claires, les carcinomes à cellules chromophobes sont d'excellent pronostic. Nous avons revu quatre cas de cancer chromophobe du rein dans le but d'étudier ses caractéristiques cliniques, radiologiques, anatomo-pathologiques et évolutives.

## Patient et observation

---

### Cas N° 1

Mme Z.D, âgée de 58 ans, ayant comme antécédent pathologique une fistule anale opérée. Elle se plaignait depuis six mois de lombalgies droites irradiant vers la cuisse gauche dans un contexte d'anorexie et amaigrissement, sans trouble urinaire, digestif associé. A l'examen clinique, la patiente a été apyrétique. Ses conjonctives ont été normalement colorées, et son abdomen souple. Les aires ganglionnaires ont été libres. La tomodensitométrie a objectivé un processus lésionnel polaire inférieur du rein droit, de 7 cm de grand axe, dont la densité a été tissulaire, se rehaussant après injection du produit de contraste de façon hétérogène. Il n'y a pas eu d'envahissement de la veine rénale ni de la veine cave inférieure (**Figure 1**). Deux adénopathie latéro aortiques gauches de 6 mm étaient visible. Sur le plan biologique, la patiente a eu un taux d'hémoglobine à 13 g/dl, des leucocytes à 5400/mm<sup>3</sup>, une fonction rénale normale avec une créatininémie à 9,32 mg/L. La patiente a été opérée par voie sous-costale droite. Vu la taille de la tumeur et ses rapports avec le pédicule rénal, nous avons réalisé une néphrectomie totale droite. Les suites opératoires ont été simples. À l'examen macroscopique à la coupe, la masse a été molle, d'aspect encapsulée et de couleur beige. L'examen microscopique a mis en évidence une prolifération tumorale faite de nappes, de travées et

de lobules de cellules tumorales. Les cellules tumorales sont de grand taille et d'aspect végétal à cytoplasme éosinophile et aux noyaux chiffonnés entourés d'un halo clair. Les noyaux sont ronds monomorphes et atypiques. La capsule, les vaisseaux du hile et la recoupe urétérale sont sains. Cette analyse histologique a conclu à un carcinome chromophobe du rein grade IV de Furhman.

### Cas N° 2

Mme R.K âgée de 25 ans, sans antécédents particuliers, a présenté des douleurs de l'hypochondre droit. L'échographie abdominale a montré la présence d'une masse de 7,5 cm de diamètre d'allure tissulaire aux dépens du rein droit. La fonction rénale était normale. Le scanner abdominal a montré un processus tissulaire de 7 cm de grand axe polaire supérieur hypodense. Cette lésion est faiblement rehaussée après injection de produit de contraste (**Figure 2**). Le rein controlatéral était normal. Nous avons réalisé une néphrectomie totale élargie droite. L'examen anatomopathologique de la pièce opératoire a montré la présence d'une volumineuse tumeur dont la tranche de section est de couleur jaune rose, avec quelques foyers hémorragiques (**Figure 3**). A l'examen histologique, les coupes analysées montrent une large prolifération carcinomateuse au sein du parenchyme rénal, fait de nappes de travées et de lobules de cellule tumorale de grand taille d'aspect végétal à cytoplasme éosinophile et aux noyaux entourés d'un halo clair. Les noyaux sont ronds monomorphes discrètement atypiques. On n'a pas vu de composante sarcomatoïde. Le tout est en faveur d'un carcinome à cellules chromophobes rénales (**Figure 4**).

### Cas N° 3

Mme F.B 72 ans, obèse, traitée pour kyste hydatique pulmonaire il y a 10 ans et ayant consulté pour des lombalgies droites évoluant depuis un an. L'examen clinique était normal. L'échographie rénale a mis en évidence une masse tissulaire rénale droite. L'uro-scanner a objectivé une masse médio-rénale droite de 6 cm de grand axe, hypodense, se rehaussant faiblement après injection du produit de contraste, avec suspicion de thrombus tumoral de la veine cave inférieure. Pour mieux évaluer le thrombus veineux, nous avons réalisé une IRM abdominale qui a montré un processus tissulaire bien limité en hypo signal T1, mesurant 7 cm de grand axe. Ce processus est peu rehaussé par le gadolinium. Le carrefour réno-cave est perméable (**Figure 5**). Une néphrectomie droite par voie antérieure sous-costale a également été réalisée. L'histologie de la

pièce a montre une masse de consistance molle et de couleur beige arrivant au contact de la capsule rénale.

#### Cas N° 4

Mme S.S, 51 ans, sans antécédents notables, accuse des lombalgies gauches depuis 6mois. La fonction rénale est normale. L'échographie retrouve une masse tissulaire hypoéchogène hétérogène occupant la moitié supérieure du rein gauche. L'examen TDM, montre un volumineux processus tissulaire polylobé, bien limité, avec quelques calcifications, de 8cm de grand axe, et dont le prise de contraste après injection fait apparaître sur certaines portions un caractère stellaire (**Figure 6**). Une néphrectomie gauche élargie a été réalisée. La pièce pesait 400 g et mesurait 15x8x5 cm. Il existait a la coupe une volumineuse masse tissulaire polaire, de consistance moelle, de couleur beige avec des remaniements nécrotico-hémorragiques. Microscopiquement, la tumeur était compacte organisée en massifs faits de cellules de taille moyenne à grande circonscrites par une membrane cytoplasmique bien visible. Les noyaux étaient tantôt arrondis, tantôt fripés et pourvus d'un nucléole visible au fort grandissement. Le tout est en faveur d'un carcinome à cellules chromophobes rénal grade II de furhman. Toutes les patientes ont été revues en consultation à un mois, six mois et un an; leur examen clinique a été normal et la tomодensitométrie thoraco-abdominal réalisée après un an n'a pas mis en évidence de récurrence locale ni de métastases à distance.

## Discussion

---

En 1985, Thoenes et coll. de Mayence ont décrit une nouvelle entité appelée carcinome à cellules chromophobes. Elle représente entre 3.6% a 10.4% de tous les cancers du rein [3]. Le terme chromophobe a été utilisé par opposition au cancer classique anciennement dit chromophile. C'est une tumeur qui atteint préférentiellement le sexe féminin à un âge plus jeune que les autres types de carcinome [4]. Une récente étude a comparé les facteurs de risque au sous-type histologique des carcinomes rénaux, et confirme que la consommation tabagique et l'obésité sont des facteurs de risques de cancer chromophobe du rein [5]. Les carcinomes rénaux à cellules chromophobes sont souvent cliniquement asymptomatiques et de découverte fortuite au décours d'une imagerie abdominale pour diverses indications. Les signes

d'appel cliniques sont l'hématurie macroscopique, la douleur lombaire et le syndrome de masse dans la fosse lombaire. La présence de signes cliniques est souvent synonyme de tumeur plus volumineuse et évoluée. En tomодensitométrie, les carcinomes rénaux à cellules chromophobes prennent le contraste de façon homogène alors que dans les carcinomes à cellules claires, les carcinomes papillaires et les carcinomes des tubes collecteurs la prise de contraste est périphérique et hétérogène [6]. L'imagerie par résonance magnétique retrouve globalement les mêmes caractéristiques que les carcinomes à cellules claires, à savoir une lésion hyposignal en T1. Pour ce qui est des critères anatomopathologiques, ils se sont précisés depuis la première observation de Thoenes et al. Sur le plan macroscopique, il s'agit de tumeur unifocale, bien limitée mais non encapsulée, parfois lobulée, de couleur grise, beige à brune ou jaune. Les remaniements hémorragiques ou nécrotiques sont observés dans environ 15% des cas [3,7]. Sur le plan microscopique, l'architecture tumorale est le plus souvent faite de larges alvéoles de cellules séparées par de fines cloisons fibrovasculaires, mais aussi de nids de cellules, de travées, de nappes solides, de tubules ou de papilles. Dans les carcinomes à cellules claires, 2 types de cellules tumorales sont décrites: les cellules d'aspect « classique » et les cellules d'aspect « éosinophile». Ainsi trois variantes de carcinome chromophobe sont décrites: la variante classique, possédant plus de 80% de cellules classiques; la variante éosinophile, possédant plus de 80% de cellules éosinophiles; la variante mixte, possédant plus de 20% des deux types de cellules. Plus récemment, une équipe japonaise a proposé une nouvelle variante de carcinome chromophobe appelé variante « oncocytaire » qui présente une cytologie d'oncocytome, avec de grandes cellules éosinophiles et des noyaux de petite taille, arrondis, mais des caractéristiques immunohistochimiques et cytogénétiques de carcinome chromophobe [8]. Cette variante n'est cependant pas en encore reconnue par les sociétés internationales d'urologie. En cas de doute, la coloration de Hale permet d'affirmer le diagnostic de carcinome chromophobe puisqu'elle marque de manière caractéristique le cytoplasme des cellules, qu'elles soient claires ou éosinophiles [9]. Elle est positive dans 10% des cas dans toutes les séries étudiées. Jusqu'à la fin de l'année 2013, le grade nucléaire de Fühman était appliqué aux carcinomes rénaux à cellules chromophobes, mais la conférence de consensus de l'International Society of Urological Pathology (ISUP) de Vancouver de 2013 a recommandé de ne plus l'utiliser pour ce type de carcinome [10]. En microscopie électronique, les cellules possèdent de nombreuses microvésicules intra cytoplasmiques spécifiques dont l'origine, discutée, est probablement mitochondriale

[2]. Le principal diagnostic différentiel du carcinome chromophile surtout à cellules éosinophiles est l'oncocytome. Les deux types peuvent coexister dans le cadre du syndrome de Birt-Hogg-Dubé une génodermatose autosomique dominante; cliniquement, ce syndrome se manifeste par des tumeurs cutanées bénignes, des kystes pulmonaires associés à des pneumothorax récidivants et des tumeurs rénales, souvent bilatérales et multiples [11]. 50% de ces tumeurs sont représentées par des tumeurs hybrides, tumeur associant un contingent de cellules chromophobes et un second contingent de cellules typiques d'oncocytome. La particularité majeure du cancer chromophile est la rareté des formes métastatiques. Seul deux cas d'atteinte ganglionnaire synchrone ont été rapportés dans la littérature. De même, un seul cas de métastase synchrone a été décrit: il s'agissait d'un volumineux cancer chromophile à contingent sarcomateux associé à une localisation pulmonaire. Il semble donc que le cancer chromophile soit moins souvent diagnostiqué à un stade métastatique que les autres types de cancer du rein, qui s'accompagnent, tous types confondus, de métastases synchrones dans 11 à 28% des cas [12]. Le pronostic du carcinome chromophile est favorable. Il est le plus souvent limité au rein (stades pT1 et pT2) et de bas grade nucléaire. Différents facteurs pronostiques indépendants liés à la survie sans progression ou lié à la survie spécifique de la maladie ont été rapportés par de nombreux auteurs. Il s'agit du stade tumoral, d'une taille tumorale supérieure à 7cm, de la présence de nécrose tumorale et la présence d'un contingent sarcomatoïde [3,7]. Pour Przybycin et al, les embolies tumorales seraient un facteur de moins bon pronostic [12]. Dans la grande majorité des cas, les carcinomes rénaux à cellules chromophobes sont découverts à un stade précoce et localisé de la maladie (pT1 ou pT2). Il semblerait donc licite, dans les cas où un examen extemporané mettrait en évidence une tumeur chromophile, et en l'absence d'impossibilité technique, de limiter l'intervention à une néphrectomie partielle. Cependant, l'existence de formes tumorales mixtes associant cancer chromophile et carcinome à cellules claires [1] doit inciter à la prudence. En effet, la méconnaissance d'un contingent de cancer à cellules conventionnelles lors de l'examen extemporané exposerait au risque de récurrence locale ou de métastases. Malgré les avancées thérapeutiques, il n'existe aujourd'hui toujours pas de consensus quant à la prise en charge thérapeutique des formes métastatiques du carcinome chromophile. Une récente étude de cas a rapporté une survie sans progression de 20 mois sous temsirolimus chez une patiente de 36 ans avec un carcinome chromophile métastatique, après échec du sunitinib [13].

## Conclusion

---

Le carcinome chromophile est une variante relativement rare du carcinome rénal. Il s'agit en général de tumeurs peu agressives, de stade limité et de bas grade. Les formes métastatiques ou récidivantes sont exceptionnelles. De plus grandes études sont nécessaires pour améliorer les outils diagnostiques et pronostiques du carcinome rénal cellule à chromophile. La néphrectomie totale reste le traitement standard de référence, mais le bon pronostic du cancer à cellules chromophobes pourrait justifier une chirurgie rénale conservatrice.

## Conflits d'intérêts

---

Les auteurs ne déclarent aucun conflit d'intérêts.

## Contributions des auteurs

---

Tous les auteurs mentionnés ont contribué à l'établissement de ce manuscrit. Tous ont lu et approuvé la version finale du manuscrit.

## Figures

---

**Figure 1:** Coupe tomодensitométrique frontale mettant en évidence la masse polaire inférieure du rein droit mesurant 60x50 mm de taille

**Figure 2:** TDM abdominale montrant processus tissulaire de 7 cm de grand axe polaire supérieure hypodense. Cette lésion est faiblement rehaussée après injection de produit de contraste

**Figure 3:** Volumineuse tumeur dont la tranche de section est de couleur jaune rose, avec quelques foyers hémorragiques (aspect macroscopique)

**Figure 4:** Cancer chromophile du rein (400x, H&E)

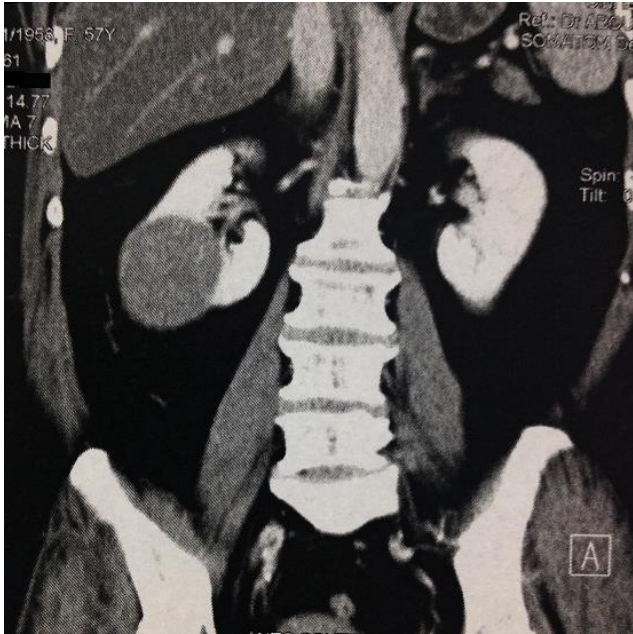
**Figure 5:** Aspect IRM montrant un processus tissulaire bien limité, mesurant 7 cm de grand axe. Ce processus est peu rehaussé par le gadolinium

**Figure 6:** TDM sans puis après injection de contraste: masse de densité tissulaire, polylobée, relativement homogène sans injection, contenant des calcifications, dont le rehaussement fait apparaître des zones nodulaires dont certaines ont un caractère stellaire

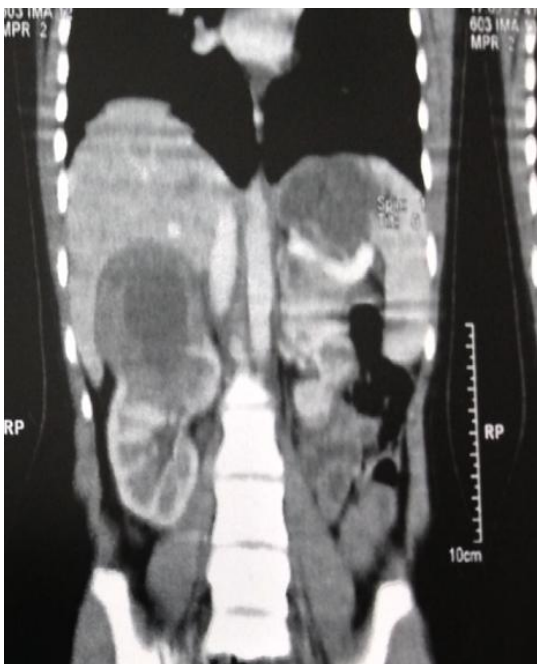## Références

---

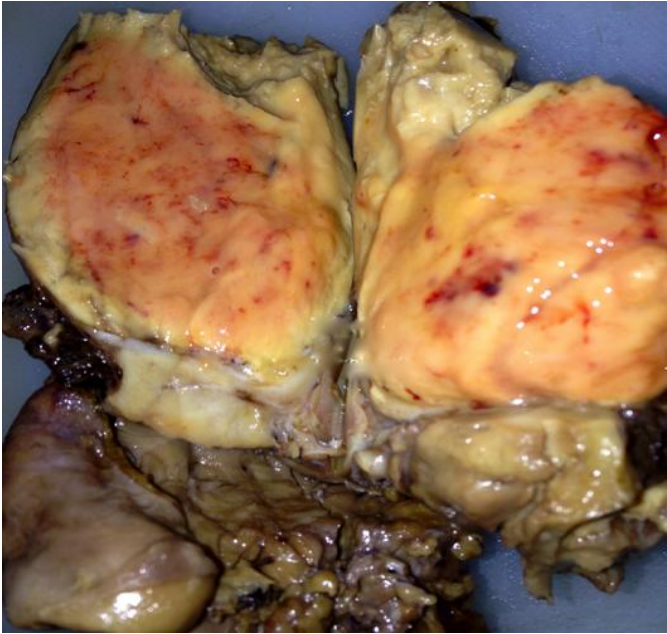
1. Usubutun A, Uygur MC, Ayhan A, Ozen H, Remzi D. Six chromophobe cell carcinomas and one mixed renal cell carcinoma with chromophobe cell features: clinical and pathological implications. *Brit J Urol*. 1996; 78(2): 183-186. **PubMed | Google Scholar**
2. Thoenes W, Störkel S, Rumpelt HJ. Human chromophobe cell renal carcinoma. *Virchows Arch B Cell Pathol Incl Mol Pathol*. 1985; 48(3):207-217. **PubMed | Google Scholar**
3. Cindolo L, de la Taille A, Schips L, Zigeuner RE, Ficarra V, Tostain J et al. Chromophobe renal cell carcinoma: Comprehensive analysis of 104 cases from multicenter European database. *Urology*. Avr 2005;65(4):681-686. **PubMed | Google Scholar**
4. Gillett MD, Cheville JC, Karnes RJ, Lohse CM, Kwon ED, Leibovich BC et al. Comparison of presentation and outcome for patients 18 to 40 and 60 to 70 years old with solid renal masses. *J Urol*. 2005; 173:1893-6. **PubMed | Google Scholar**
5. Purdue MP, Moore LE, Merino MJ, Boffetta P, Colt JS, Schwartz KL et al. An investigation of risk factors for renal cell carcinoma by histologic subtype in two case-control studies. *Int J Cancer*. 2013; 132(11):2640-7. **PubMed | Google Scholar**
6. Kim JK, Kim TK, Ahn HJ, Kim CS, Kim K-R, Cho K-S. Differentiation of subtypes of renal cell carcinoma on helical CT scans. *AJR Am J Roentgenol*. juin2002; 178(6):1499-1506. **PubMed | Google Scholar**
7. Amin MB, Paner GP, Alvarado-Cabrero I, Young AN, Stricker HJ, Lyles RH et al. Chromophobe renal cell carcinoma: histomorphologic characteristics and evaluation of conventional pathologic prognostic parameters in 145 cases. *Am J Surg Pathol*. Déc 2008;32(12):1822-1834. **PubMed | Google Scholar**
8. Kuroda N, Tanaka A, Yamaguchi T, Kasahara K, Naruse K, Yamada Y et al. Chromophobe renal cell carcinoma, oncocytic variant: a proposal of a new variant giving a critical diagnostic pitfall in diagnosing renal oncocytic tumors. *Med Mol Morphol*. Mars 2013; 46(1): 49-55. **PubMed | Google Scholar**
9. Thoenes W, Störkel ST, Rumpelt HJ, Moll R, Baum HP, Werner S. Chromophobe cell renal carcinoma and its variants—a report on 32 cases. *The Journal of pathology*. (1988); 155(4): 277-287. **PubMed | Google Scholar**
10. Delahunt B, Cheville JC, Martignoni G, Humphrey PA, Magi-Galluzzi C, McKenney J et al. The International Society of Urological Pathology (ISUP) grading system for renal cell carcinoma and other prognostic parameters. *Am J Surg Pathol*. oct 2013; 37(10):1490-1504. **PubMed | Google Scholar**
11. Toro JR, Birt-Hogg-Dubé Syndrome, in: Pagon RA, Adam MP, Bird TD, Dolan CR, Fong C-T, Smith RJ, et al éditeurs. *GeneReviews*(®) [Internet]. Seattle (WA): University of Washington, Seattle. 1993 (cité 15 mars 2014). **Google Scholar**
12. Przybycin CG, Cronin AM, Darvishian F, Gopalan A, Al-Ahmadie HA, Fine SW et al. Chromophobe renal cell carcinoma: a clinicopathologic study of 203 tumors in 200 patients with primary resection at a single institution. *Am J Surg Pathol*. juill 2011; 35(7):962-970. **PubMed | Google Scholar**
13. Venugopal B, Ansari J, Aitchison M, Tho LM, Campbell R, Jones RJ. Efficacy of temsirolimus in metastatic chromophobe renal cell carcinoma. *BMC Urol*. 1 déc 2013;13(1):1-4. **PubMed | Google Scholar**



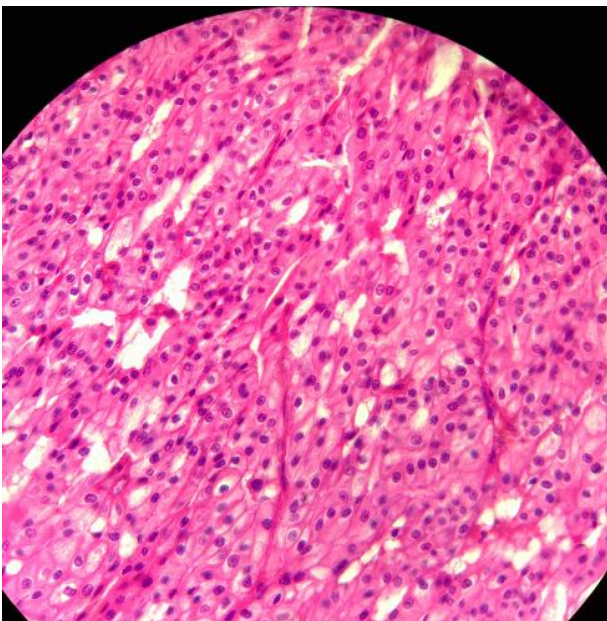
**Figure 1:** Coupe tomodensitométrique frontale mettant en évidence la masse polaire inférieure du rein droit mesurant 60x50 mm de taille



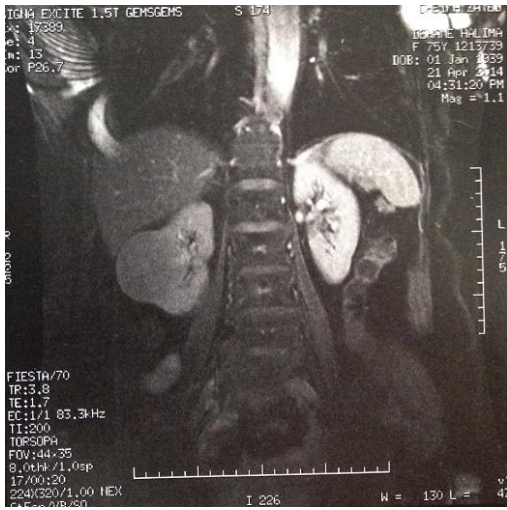
**Figure 2:** TDM abdominale montrant processus tissulaire de 7 cm de grand axe polaire supérieure hypodense. Cette lésion est faiblement rehaussée après injection de produit de contraste



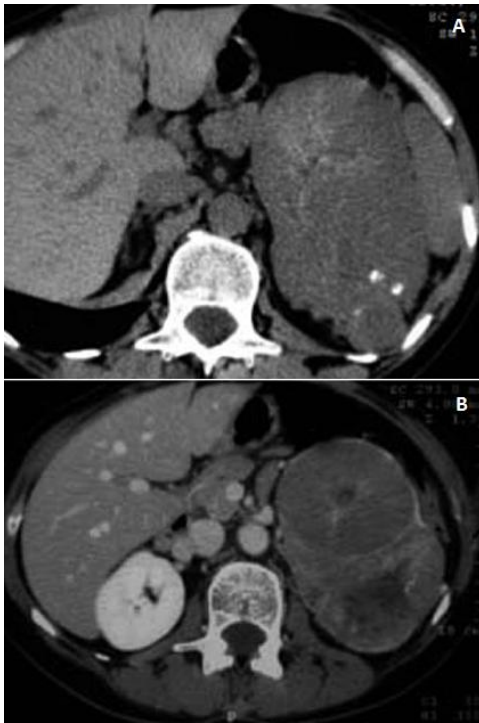**Figure 3:** Volumineuse tumeur dont la tranche de section est de couleur jaune rose, avec quelques foyers hémorragiques (aspect macroscopique)



**Figure 4:** Cancer chromophobe du rein du rein (400x, H&E)



**Figure 5:** Aspect IRM montrant un processus tissulaire bien limité, mesurant 7 cm de grand axe. Ce processus est peu rehaussé par le gadolinium



**Figure 6:** TDM sans puis après injection de contraste: masse de densité tissulaire, polylobée, relativement homogène sans injection, contenant des calcifications, dont le rehaussement fait apparaître des zones nodulaires dont certaines ont un caractère stellaire