

Images in medicine

Schwannome malin historique de l'avant bras

Ismail Hmouri^{1,&}, Mohamed Kharmaz¹

¹Clinique de Chirurgie Orthopédique, CHU Avicenne, Rabat, Maroc

[&]Corresponding author: Ismail Hmouri, Clinique de Chirurgie Orthopédique, CHU Avicenne, Rabat, Maroc

Key words: Tumeur, nerf, maligne

Received: 24/04/2015 - Accepted: 29/05/2015 - Published: 09/06/2015

Pan African Medical Journal. 2015; 21:98 doi:10.11604/pamj.2015.21.98.6894

This article is available online at: <http://www.panafrican-med-journal.com/content/article/21/98/full/>

© Ismail Hmouri et al. The Pan African Medical Journal - ISSN 1937-8688. This is an Open Access article distributed under the terms of the Creative Commons Attribution License (<http://creativecommons.org/licenses/by/2.0>), which permits unrestricted use, distribution, and reproduction in any medium, provided the original work is properly cited.

Image en médecine

Il s'agit d'un jeune homme de 33 ans, sans antécédents pathologiques notables, qui consulte pour une énorme tumeur (A) bourgeonnante et ulcérée de l'avant bras droit évoluant depuis 3 ans. Une biopsie a été faite ayant conclue pour une tumeur nerveuse de haut grade de malignité. L'IRM (B) a montré une tumeur mesurant 141/64/69mm correspondant à un neurofibrosarcome du nerf interosseux postérieur. La prise en charge thérapeutique du patient a consisté en une amputation au niveau du tiers inférieur du bras (C).

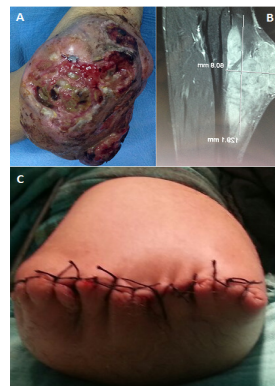


Figure 1: (A) image clinique montrant la tumeur ulcéro-bourgeonnante de l'avant bras ; (B) image IRM montrant la tumeur; (C) moignon d'amputation