

Images in medicine

Rougeur oculaire: penser à la rosacée

Othman Charhi^{1,&}, Rajae Daoudi¹

¹Mohammed V University Souissi, Faculty of Medicine, Department "A" of Ophthalmology, Rabat, Morocco

[&]Corresponding author: Othman Charhi, Mohammed V University Souissi, Faculty of Medicine, Department "A" of Ophthalmology, Rabat, Morocco

Key words: Rougeur oculaire, rosacée, baisse de l'acuité visuelle

Received: 06/03/2014 - Accepted: 31/10/2014 - Published: 29/05/2015

Pan African Medical Journal. 2015; 21:77 doi:10.11604/pamj.2015.21.77.4097

This article is available online at: <http://www.panafrican-med-journal.com/content/article/21/77/full/>

© Othman Charhi et al. The Pan African Medical Journal - ISSN 1937-8688. This is an Open Access article distributed under the terms of the Creative Commons Attribution License (<http://creativecommons.org/licenses/by/2.0>), which permits unrestricted use, distribution, and reproduction in any medium, provided the original work is properly cited.

Image en médecine

Patiente est âgée de 50 ans sans antécédents particulier qui consulte pour rougeur oculaire + baisse de l'acuité visuelle inaugurale sans douleur oculaire. L'examen retrouve en OD une meibomite, une rougeur oculaire conjonctivale, une opacité cornéenne proche du limbe avec un appel vasculaire cornéen, une infiltration limbique collectée, une kératite ponctuée superficielle. L'examen cutané du visage retrouve une légère éruption vésiculopustuleuse (flèche noire) prenant la partie supérieure de l'hémiface droite et le nez. Trois diagnostics ont été évoqués: rosacée, zona et abcès cornéen. La patiente a été mise sous Cyclines oral associé à l'azythromycine, relayé par une corticothérapie. Devant la réponse positive au traitement, le diagnostic de rosacée oculaire a été retenu. La rosacée est une infection chronique d'étiologie mal connue qui peut prêter à tort avec des infections bactérienne ou virale. Les signes cliniques évocateurs sont généralement une meibomite avec télangiectasies du bord libre de la paupière, une blépharite, des chalazions à répétitions, une rougeur oculaire avec des lésions cornéennes inflammatoires proche du limbe (flèche

blanche) ...La présence d'un appel vasculaire cornéen (flèche jaune) témoigne de l'évolutivité de la maladie. Le traitement associe un lavage au sérum physiologique et des larmes artificielles, des cyclines orales et de l'azytromycine topique. Le traitement corticoïde est efficace pour réduire l'inflammation et les appels vasculaires.

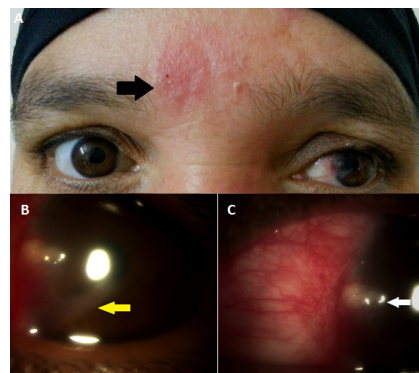


Figure 1: A) examen du visage retrouvant les lésions vésiculopustuleuse (flèche noire); B) appel vasculaire cornéen opacifiant la cornée; C) infiltrat inflammatoire proche du limbe (flèche blanche)