

Images in medicine

Ingestion accidentelle d'une pièce de monnaie en intra-oesophagien

Rachid Marouf^{1,&}

¹Service de Chirurgie Thoracique, CHU Mohammed VI, Oujda, Maroc

[&]Corresponding author: Rachid Marouf, Service de Chirurgie Thoracique, CHU Mohammed VI, Oujda, Maroc

Key words: Corps étranger, pièce de monnaie, bronchoscopie rigide

Received: 10/08/2015 - Accepted: 19/08/2015 - Published: 31/08/2015

Pan African Medical Journal. 2015; 21:324 doi:10.11604/pamj.2015.21.324.7712

This article is available online at: <http://www.panafrican-med-journal.com/content/article/21/324/full/>

© Rachid Marouf et al. The Pan African Medical Journal - ISSN 1937-8688. This is an Open Access article distributed under the terms of the Creative Commons Attribution License (<http://creativecommons.org/licenses/by/2.0>), which permits unrestricted use, distribution, and reproduction in any medium, provided the original work is properly cited.

Image en médecine

Il s'agit d'une jeune fille de 3 ans, sans antécédent particulier, admise aux urgences du CHU Mohammed VI d'Oujda dans un tableau de dysphagie aux solides avec hyper-sialorrhée, l'interrogatoire a trouvé la notion d'ingestion accidentelle d'une énorme pièce de monnaie enclavée à l'entrée de l'oesophage. La réalisation d'une radiographie thoracique de face a montré la présence d'un énorme objet radio-opaque se projetant au niveau de la région cervicale, le cliché de profil confirmé la position postérieure du CE oesophagien par rapport aux clartés antérieures du larynx, de la trachée et de la carène. L'extraction a été faite au bloc opératoire par l'utilisation d'une endoscopie oesophagienne. Les suites ont été simples. Les ingestions de corps étrangers (CE) surviennent, le plus souvent d'une façon accidentelle, dans la majorité des cas avant l'âge de 5 ans. Les symptômes liés à l'ingestion d'un CE dépendent de l'âge de l'enfant, de ses antécédents (chirurgie digestive), de la taille et de la localisation du CE et/ou de la survenue d'une complication éventuelle (ulcération, perforation digestive...). Si la plupart des CE ingérés traversent le tractus digestif sans manifestation clinique ni complication, 10 à 20% d'entre eux doivent

être extraits par voie endoscopique en urgence et moins de 1% nécessite un traitement chirurgical en raison d'une complication majeure: soit une obstruction oesophagienne, ou une perforation pouvant être responsable d'une médiastinite.

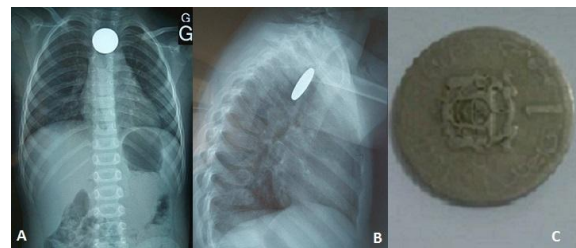


Figure 1: (A) radiographie thoracique de face qui montre un énorme objet radio-opaque se projetant au niveau de la région cervicale; (B) cliché de profil qui confirme la position postérieure du CE oesophagien par rapport aux clartés antérieures du larynx, de la trachée et de la carène; (C) la pièce de monnaie après extraction sous bronchoscopie rigide