

## Case series

### Traitement des fractures des plateaux externes par vissage percutané assisté par arthroscopie

**Merouane Abouchane<sup>1,&</sup>, Amine Belmoubarik<sup>1</sup>, Hamza Benameur<sup>1</sup>, Ahmed Reda Haddoun<sup>1</sup>, Mohammed Nechad<sup>1</sup>**

<sup>1</sup>Service de Traumatologie Orthopédie Aile 4 CHU Ibn Rochd, Casablanca, Maroc

<sup>&</sup>Corresponding author: Merouane Abouchane, Service de Traumatologie Orthopédie Aile 4 CHU Ibn Rochd, Casablanca, Maroc

Key words: plateau tibial, fracture, séparation, arthroscopie

Received: 05/03/2015 - Accepted: 07/04/2015 - Published: 18/08/2015

#### Abstract

Le but de notre étude est d'évaluer les résultats de fractures des plateaux tibiaux externes traitées par ostéosynthèse percutanée assistée par arthroscopie. Dix patients (8 hommes et 2 femmes) de 32 ans en moyenne ont subi cette intervention afin de réparer des fractures des plateaux tibiaux Schatzker I-III. Après avoir appliqué un garrot pneumatique, nous avons réduit et fixé la fracture au moyen de vis cannelées souschondrales. Lésions associées retrouvent deux lésions partielles du ménisque externe ont été retrouvé, traitées par résection partielle. Une orthèse de genou été de mise à but antalgique et protectrice pendant six semaines avec béquillage et interdiction de l'appui pour une durée de douze semaines avec reprise d'appui partiel au delà. La durée d'hospitalisation été d'une moyenne de cinq jours. La rééducation passive a été commence le lendemain de l'intervention et continuait dans chez un kinésithérapeute à la sortie du patient du service. Le suivi été à J7, J15, 1mois, 3mois, 6 mois puis tous les 6 mois. Neuf de nos patients ont été revu régulièrement sauf un perdu de vue. Le recul moyen de notre série été de 16 mois (10 et 24 mois). Le score de Lysholm a été utilisé pour évaluer les résultats cliniques chez nos neuf patients: excellent chez trois patients bons chez trois moyen chez un seul et mauvais chez deux patients. Tous nos neuf patients ont consolidé (figure 10 contrôle scopique d un article). Aucune gonarthrose n'a été note chez nos neuf patients due essentiellement au recul moyen faible de 16 mois. Le traitement des fractures des plateaux tibiaux externes assisté par arthroscopie produit des résultats satisfaisants et peut être accepté comme solution de rechange efficace au traitement des fractures des plateaux tibiaux causées par un choc de faible énergie.

**Pan African Medical Journal. 2015; 21:287 doi:10.11604/pamj.2015.21.287.6480**

This article is available online at: <http://www.panafrican-med-journal.com/content/article/21/287/full/>

© Merouane Abouchane et al. The Pan African Medical Journal - ISSN 1937-8688. This is an Open Access article distributed under the terms of the Creative Commons Attribution License (<http://creativecommons.org/licenses/by/2.0>), which permits unrestricted use, distribution, and reproduction in any medium, provided the original work is properly cited.

## Introduction

---

Les fractures des plateaux tibiaux représentent 1% de toutes les fractures. Leur prise en charge demeure difficile. Il s'agit de fractures articulaires, nécessitant une réduction la plus anatomique possible, une ostéosynthèse stable permettant de débiter précocement la rééducation afin d'obtenir les meilleurs résultats fonctionnels [1,2]. Un traitement non adapté peut aboutir à des séquelles susceptibles d'avoir un impact social important. La technique d'ostéosynthèse percutanée sous contrôle arthroscopique et fluoroscopie décrite initialement par Caspari et al. [3] et Jennings [4] a trouvé sa place pour les fractures de type I à III selon la classification de Schatzker [3,5]. Elle a pour avantage théorique d'être une technique mini-invasive, avec une morbidité moindre, notamment en termes de dévascularisation, de permettre un contrôle de la réduction de la fracture et de réaliser un bilan des lésions associées, ainsi que leurs traitements [6]. La littérature récente concernant la prise en charge arthroscopique de ces fractures rapporte de bons résultats fonctionnels et radiologiques à court terme [3, 5, 7,8].

## Méthodes

---

Entre 2012 et 2014 dix patients présentant une fracture du plateau tibial externe déplacée (Schatzker I à III) ont été traités dans notre structure sous assistance arthroscopique, bénéficiant tous d'une fixation interne. Huit patients étaient des hommes et deux étaient des femmes, avec une moyenne d'âge de 32 ans (19 et 55 ans). On note huit AVP, un accident de sport et une chute. La durée entre l'hospitalisation et le traitement chirurgical était d'une moyenne de sept jours (bilan préopératoire et disponibilité du matériel). Le bilan préopératoire inclut radiographie du genou de face, de profil et une incidence de  $\frac{3}{4}$ , la TDM du genou concerné avec reconstruction 2D et 3D était réalisée chez 6 patients à chaque fois qu'on suspecte un enfoncement associé. Au terme de ce bilan: cinq patients présentent une fracture séparation pure (type I) (**Figure 1**), trois patients avec une fracture séparation enfoncement (type II) (**Figure 2**) et deux patients avec un enfoncement pure (type III). L'acte opératoire s'est déroulé sous anesthésie générale, décubitus dorsal, un garrot à la racine du membre était mis en place avec préparation systématique de la crête iliaque homolatérale et un arthrostress était utilisé pour toutes les interventions. L'arthroscope était introduit par voie antéroexterne et un lavage abondant était réalisé avant de commencer l'exploration de l'articulation. Le bilan articulaire retrouvait: Fracture: cinq patients avec fracture séparation pure (**Figure 3**) et cinq avec une composante d'enfoncement (**Figure 4**) dont trois mixtes rejoignant le bilan préopératoire radiologique réalisé. Lésions associées: deux lésions partielles du ménisque externe ont été retrouvées, traitées par résection partielle. Pour les fractures séparation pure: un vissage par une vis (une fois) deux vis (deux fois) ou trois vis spongieuses 6,5 mm (deux fois) était satisfaisant (**Figure 5**). Pour les fractures avec enfoncement: le relèvement de l'enfoncement était réalisé à l'aide de viseur de ligamentoplastie avec mise en place d'une broche guide (**Figure 6**), des chasses greffons de calibre convenable introduits à travers la fracture pour les fractures mixtes et après un fenêtrage de la corticale pour les fractures enfoncement pure ont pu relever l'enfoncement. La réduction était suivie sous contrôle fluoroarthroscopique. La greffe était nécessaire chez un seul patient par un greffon iliaque. La fixation était réalisée par deux ou trois vis spongieuses 6,5 mm (**Figure 7**). Le drainage était systématique chez tous nos patients avec ablation du drain le 2 ou 3<sup>e</sup> jour. Une orthèse de genou était de mise à but antalgique et protectrice

pendant six semaines avec béquillage et interdiction de l'appui pour une durée de douze semaines avec reprise d'appui partiel au-delà. La durée d'hospitalisation était d'une moyenne de cinq jours. La rééducation passive a été commencée le lendemain de l'intervention et continuait dans un cabinet de kinésithérapeute à la sortie du patient du service. Aucune complication immédiate n'a été notée à part un syndrome douloureux post opératoire régional sans signe neurovasculaire chez deux patients, ayant cédé sous traitement médical et surélévation du membre. Le suivi était à J7, J15, 1 mois, 3 mois, 6 mois puis tous les 6 mois. Neuf de nos patients ont été revus régulièrement sauf un perdu de vue. Le recul moyen de notre série était de 16 mois (10 et 24 mois).

## Résultats

---

**Résultats cliniques:** la stabilité du genou était évaluée retrouvant: quatre cas de laxité: avec un Lachman positif chez deux patients, un valgus exagéré chez un seul patient et un avec un Lachman et valgus exagéré. Une raideur articulaire était notée chez deux patients dont une mobilisation sous AG était prescrite chez un seul et la continuation de la rééducation chez l'autre permettant un secteur de mobilité entre 90 et 120°. Le score de Lysholm a été utilisé pour évaluer les résultats cliniques chez nos neuf patients: excellent chez trois patients bons chez trois, moyen chez un seul et mauvais chez deux patients.

**Résultats radiologiques:** tous nos neuf patients ont consolidé. Deux cas de tassement de 1 à 2 mm étaient notés sans indication à une reprise. Aucune gonarthrose n'a été notée chez nos neuf patients due essentiellement au recul moyen faible de 16 mois. La goniométrie n'a pas été réalisée.

## Discussion

---

La complication majeure des fractures de l'extrémité proximale du tibia est l'arthrose, exigeant ainsi une réduction anatomique de la surface articulaire, la restauration de l'alignement axial et une fixation stable, permettant une mobilisation active et passive immédiate pour obtenir des résultats satisfaisants [9]. Quel qu'il soit le traitement, le but ultime est de préserver les amplitudes articulaires du genou [2, 10,11]. En général, le traitement chirurgical est indiqué pour les fractures articulaires avec un enfoncement et/ou séparation de 3 à 5 mm et instabilité en varus/valgus plus de 10° [12, 13]. Le traitement chirurgical habituel, qui comprend une réduction à foyer ouvert avec fixation interne, a démontré des résultats satisfaisants mais avec une dissection extensive [14, 15]. En plus cette technique dans plusieurs situations nécessite une arthrotomie sous méniscale avec relèvement méniscal pour un meilleur contrôle de la réduction articulaire, ce qui est souvent source de raideur importante, douleur prolongée et problèmes de cicatrisation [5, 13,15]. La fixation percutanée arthroscopiquement assistée, recommandée pour la première fois par Caspari [3] et Jennings [16], est devenue populaire depuis son utilisation comme moyen diagnostique. Cette technique permet une visualisation directe du trait articulaire, une meilleure réduction, moins de morbidité par rapport à la technique à ciel ouvert et un traitement immédiat des lésions intra-articulaires associées, la prévention des complications des parties molles et la possibilité de lavage articulaire comprenant les débits chondraux et l'hématome [17, 18, 19,20]. Fowble et al [5] rapporte que les résultats du traitement sous arthroscopie sont meilleurs par rapport à la technique à ciel ouvert, et met en évidence une bonne réduction

anatomique, un taux de complications moindre et un délai plus court pour la reprise de l'appui. Ohdera et al [21] ne rapportent pas de différence concernant la durée de l'acte chirurgical, les amplitudes articulaires du genou et les résultats cliniques entre les patients traités opérés à ciel ouvert et ceux opérés sous arthroscopie; cependant ils notent une rééducation plus rapide et plus facile parmi les patients traités sous arthroscopie. Il est rapporté que ce n'est pas toutes les fractures des plateaux tibiaux sont accessibles au traitement sous arthroscopie, ainsi les fractures classées Schatzker IV et V, dues à des traumatismes à haute énergie, associées souvent à des risques de syndrome de loges ne présentent pas une bonne indication [2, 12,19]. Par ailleurs les type I, II et III représentent les meilleures indications pour cette technique selon Tornetta et Kayali [9,19].

## Conclusion

L'ostéosynthèse percutanée sous contrôle arthroscopique est le traitement de choix pour les fractures du plateau tibial de types I à III dans la classification de Schatzker. Elle a pour avantages d'avoir une morbidité plus faible, de contrôler la réduction et de permettre un bilan des lésions associées ainsi que leurs traitements. Au vu de notre étude, réalisé sur un petit échantillon avec un faible recul, ne permet pas, malheureusement, de confirmer les résultats des séries à moyen terme et à long terme, qui démontrent les avantages de l'assistance arthroscopique dans ce genre de fractures puisque les résultats cliniques et fonctionnels sont satisfaisants et ne se dégradent pas dans le temps par rapport aux séries à court terme. Ceci nous incite à élargir le champ de l'étude avec un suivi à moyen et long terme.

## Conflits d'intérêts

Les auteurs ne déclarent aucun conflit d'intérêts.

## Contributions des auteurs

Tous les auteurs ont contribué à la conduite de ce travail. Tous les auteurs déclarent également avoir lu et approuvé la version finale du manuscrit.

## Figures

**Figure 1:** Fracture séparation pure

**Figure 2:** Fracture séparation enfoncement

**Figure 3:** Vue arthroscopique d'une séparation pure

**Figure 4:** Vue endoscopique d'un enfoncement

**Figure 5:** A: vue arthroscopique de réduction de séparation pure; B: radiographie de contrôle après vissage

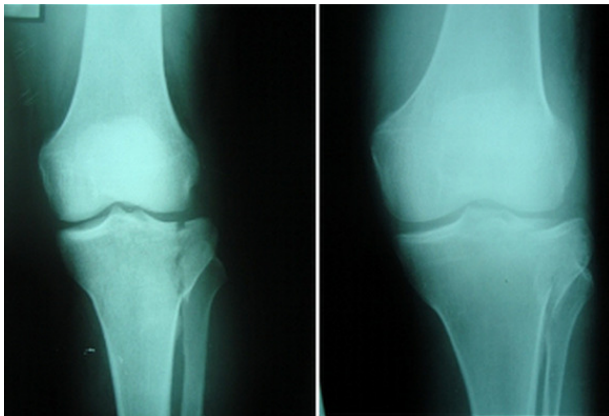
**Figure 6:** Technique de relèvement de l'enfoncement

**Figure 7:** Radiographie de contrôle

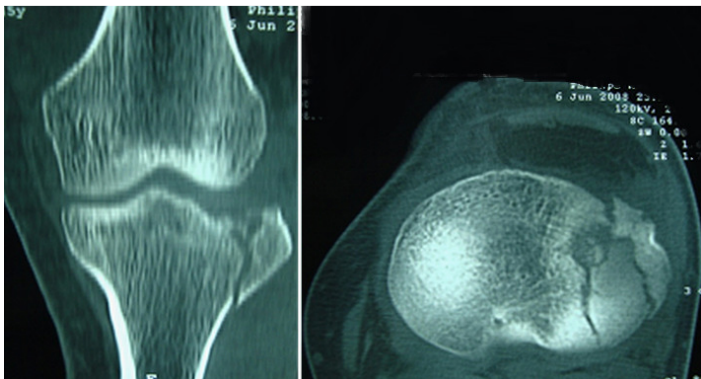
## Références

- Cassard X, Beaufile P, Blin JL, Hardy P. Osteosynthesis under arthroscopic control of separated tibial plateau fractures, 26 case reports. *Rev Chir Orthop Reparatrice Appar Mot.* 1999 Jun;85(3):257-66. [PubMed](#) | [Google Scholar](#)
- Guanche CA, Markman AW. Arthroscopic management of tibial plateau fractures. *Arthroscopy.* 1993;9(4):467-71. [PubMed](#) | [Google Scholar](#)
- Caspari RB, Hutton PM, Whipple TL, Meyers JF. The role of arthroscopy in the management of tibial plateau fractures. *Arthroscopy.* 1985;1(2):76-82. [PubMed](#) | [Google Scholar](#)
- Jennings JE. Arthroscopic management of tibial plateau fractures. *Arthroscopy.* 1985;1(3):160-8. [PubMed](#) | [Google Scholar](#)
- Fowble CD, Zimmer JW, Schepsis AA. The role of arthroscopy in the assessment and treatment of tibial plateau fractures. *Arthroscopy.* 1993;9(5):584-90. [PubMed](#) | [Google Scholar](#)
- Hannouche DD, Duparc F, Beaufile P. The arterial vascularization of the lateral tibial condyle: anatomy and surgical applications. *Surg Radiol Anat.* 2006 Mar;28(1):38-45. [PubMed](#) | [Google Scholar](#)
- Asik M, Cetik O, Talu U, Sozen YV. Arthroscopy-assisted operative management of tibial plateau fractures. *Knee Surg Sports Traumatol Arthrosc.* 2002 Nov;10(6):364-70. [PubMed](#) | [Google Scholar](#)
- Roerdink WH, Oskam J, Vierhout PA. Arthroscopically assisted osteosynthesis of tibial plateau fractures in patients older than 55 years. *Arthroscopy.* 2001 Oct;17(8):826-31. [PubMed](#) | [Google Scholar](#)
- Kayali C, Oztürk H, Altay T, Reisoglu A, Agus H. Arthroscopically assisted percutaneous osteosynthesis of lateral tibial plateau fractures. *Can J Surg.* 2008 Oct;51(5):378-82. [PubMed](#) | [Google Scholar](#)
- Houben PFJ, Linden ES, Wildenberg FAJM et al. Functional and radiological outcome after intra-articular tibial plateau fractures. *Injury.* 1997 Sep;28(7):459-62. [PubMed](#) | [Google Scholar](#)
- Scheerlinck T, Ng CS, Handelberg F et al. Medium-term results of percutaneous, arthroscopically-assisted osteosynthesis of fractures of the tibial plateau. *J Bone Joint Surg Br.* 1998 Nov;80(6):959-64. [PubMed](#) | [Google Scholar](#)
- McClellan RT, Comstock CP. Evaluation and treatment of tibial plateau fractures. *Curr Opin Orthop.* 1999;10:10-21. [PubMed](#) | [Google Scholar](#)
- Hung SS, Chao EK, Chan YS et al. Arthroscopically assisted osteosynthesis for tibial plateau fractures. *J Trauma.* 2003 Feb;54(2):356-63. [PubMed](#) | [Google Scholar](#)
- Karas EH, Weiner LS, Yang EC. The use of an anterior incision of the meniscus for exposure of tibial plateau fractures requiring open reduction and internal fixation. *J Orthop Trauma.* 1996;10(4):243-7. [PubMed](#) | [Google Scholar](#)
- Stevens DG, Beharry R, McKee et al. The long-term functional outcome of operatively treated tibial plateau fractures. *J Orthop Trauma.* 2001;15:312-20. [PubMed](#) | [Google Scholar](#)
- Jennings JE. Arthroscopic management of tibial plateau fractures. *Arthroscopy.* 1985;1(3):160-8. [PubMed](#) | [Google Scholar](#)

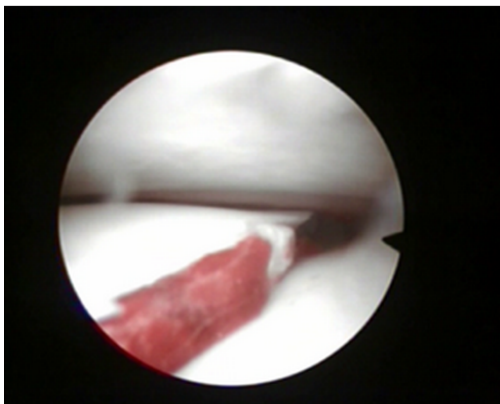
17. Ruth JT. Fractures of the tibial plateau. Am J Knee Surg. 2001 Spring;14(2):125-8. **PubMed** | **Google Scholar**
18. Van Trommel MF, Simonian PT, Potter HG et al. Arthroscopically-aided lateral meniscal repair and reduction of lateral tibial plateau fracture: long-term follow up with MR imaging. Knee. 1998;5:241-4. **PubMed** | **Google Scholar**
19. Tornetta P. Arthroscopic elevation with grafting. J Orthop Trauma. 2002 Jul;16(6):444-6. **PubMed** | **Google Scholar**
20. Muezzinoglu US, Guner G, Gurfidan E. Arthroscopically assisted tibial plateau fracture management: a modified method. Arthroscopy. 1995 Aug;11(4):506-9. **PubMed** | **Google Scholar**
21. Ohdera T, Tokunaga M, Hiroshima S et al. Arthroscopic management tibial plateau fractures-comparison with open reduction method. Arch Orthop Trauma Surg. 2003 Nov;123(9):489-93. **PubMed** | **Google Scholar**



**Figure 1:** Fracture séparation pure



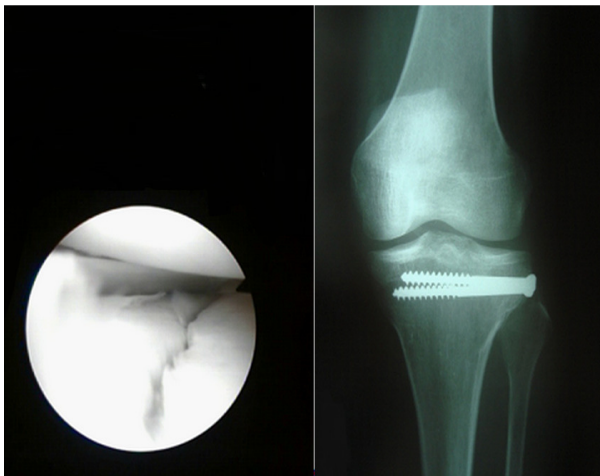
**Figure 2:** Fracture séparation enfoncement



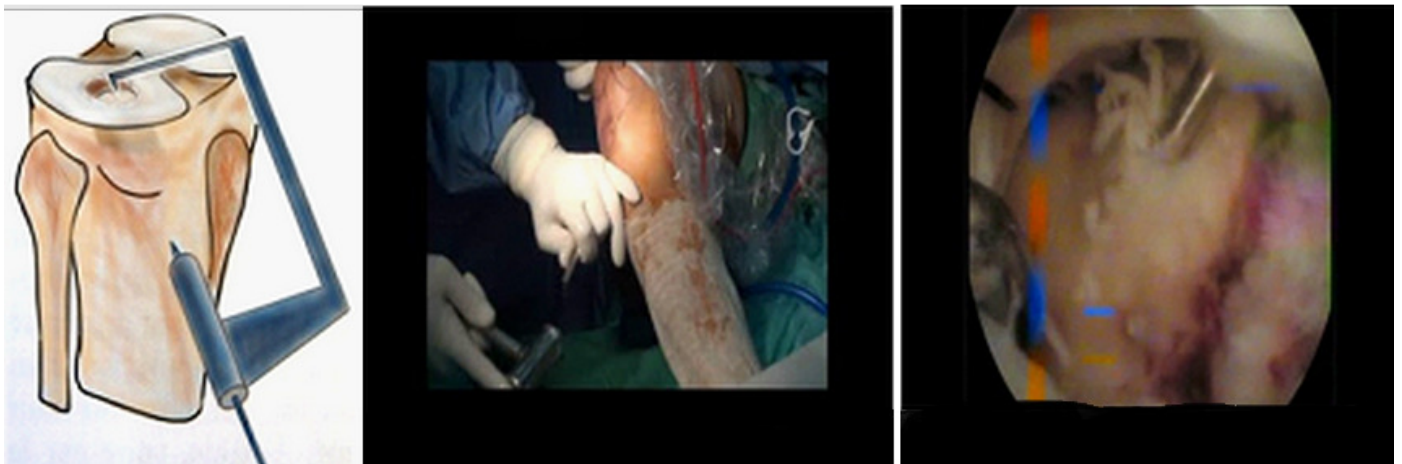
**Figure 3:** Vue arthroscopique d'une séparation pure



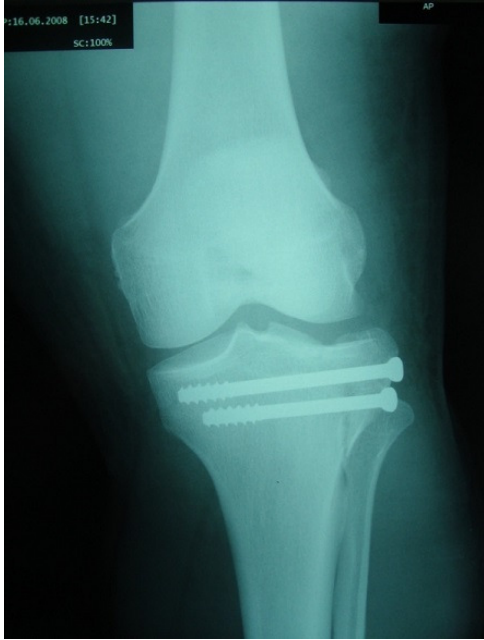**Figure 4:** Vue endoscopique d'un enfoncement



**Figure 5:** A: vue arthroscopique de réduction de séparation pure; B: radiographie de contrôle après vissage



**Figure 6:** Technique de relèvement de l'enfoncement



**Figure 7:** Radiographie de contrôle