

## Case report

### Textilome abdominal, à propos d'un cas

Driss Erguibi<sup>1</sup>, Robleh Hassan Farah<sup>1,&</sup>, Mohamed Ajbali<sup>1</sup>, Bouchaib Kadiri<sup>1</sup>

<sup>1</sup>Chirurgie Viscérale, Service Aile I, Centre Hospitalier Universitaire IBN Rochd, Université Hassan II, Casablanca, Maroc

<sup>&</sup>Corresponding author: Robleh Hassan, Chirurgie Viscérale, Service Aile I, Centre Hospitalier Universitaire IBN Rochd, Université Hassan II, Casablanca, Maroc

Key words: Textilome, chirurgie abdominale, compresses

Received: 04/06/2015 - Accepted: 19/06/2015 - Published: 05/08/2015

#### Abstract

Le textilome, également appelé gossybipomas, est une complication postopératoire très rare. Il peut s'agir d'un corps étranger composé de compresse(s) ou champ(s) chirurgicaux oubliés au niveau d'un foyer opératoire. Ils sont plus souvent asymptomatiques, et difficile à diagnostiquer. En particulier, les cas chroniques ne présentent pas de signes cliniques et radiologiques spécifiques pour le diagnostic différentiel. L'anamnèse est donc indispensable pour le diagnostic vu que les signes cliniques ne sont pas concluants. Le cliché d'abdomen sans préparation est peu contributif, l'échographie est fiable. La tomodensitométrie permet un diagnostic topographique précis, mais ce n'est pas toujours le cas. Certaines équipes proposent des explorations par IRM. Nous rapportons un cas de textilome intra abdominal, chez une patiente de 31 ans opérée il y a 8 ans pour grossesse extra-utérine, chez qui la TDM abdomino-pelvienne a évoqué un kyste hydatique péritonéale sans localisation du foie. Traitée par extrait d'un petit champ de 25x15cm et adhérent au sigmoïde. Le but de ce travail est de mettre en évidence le problème de diagnostic de cette pathologie et l'importance de la laparotomie exploratrice.

**Pan African Medical Journal. 2015; 21:244 doi:10.11604/pamj.2015.21.244.7194**

This article is available online at: <http://www.panafrican-med-journal.com/content/article/21/244/full/>

© Driss Erguibi et al. The Pan African Medical Journal - ISSN 1937-8688. This is an Open Access article distributed under the terms of the Creative Commons Attribution License (<http://creativecommons.org/licenses/by/2.0>), which permits unrestricted use, distribution, and reproduction in any medium, provided the original work is properly cited.

## Introduction

---

Le textilome, également appelé gossybiopoma, est une complication postopératoire très rare mais bien connue. Gossybiopoma est un terme dérivé de gossypium signifiant coton en Latin et boma signifiant lieu de cachette en Swahili. Il est utilisé pour décrire un corps étranger composé de compresse(s) ou champ(s) chirurgicaux oubliée au niveau d'un foyer opératoire [1, 2]. C'est une complication peu fréquente de la chirurgie abdominale et pelvienne, difficile à estimer [2].

## Patient et observation

---

Patiente âgée de 31 ans, opérée auparavant d'une grossesse extra-utérine par voie médiane sous ombilicale il y a 8 ans, est hospitalisée pour laparotomie exploratrice d'une masse abdomino-pelvienne associée à des douleurs abdominale sans troubles de transit ni troubles urinaires. L'examen clinique montre une patiente en bon état général, apyrétique à 37°5 avec une palpation d'une masse para ombilicale mobile par rapport au plan superficiel et profond. La radiographie du thorax était normale. L'échographie abdominale a montré une énorme formation péritonéale hétérogène atypique calcifiée par endroits (Tératome atypique). La tomодensitométrie abdominale a évoqué un kyste hydatique péritonéal type IV sans localisation hépatique (**Figure 1**). La patiente a bénéficié d'une extraction d'un petit champ opératoire (**Figure 2**) adhérent au colon sigmoïde et enveloppe par le grand épiploon. Les suites post opératoire étaient simples.

## Discussion

---

Le textilome est une lésion formée suite à l'oubli d'un corps étranger textile lors d'une intervention chirurgicale. Le terme plus académique de gossybiopoma témoigne de la réaction inflammatoire induite par un corps textile au contact des tissus qui aboutit à la constitution d'un granulome inflammatoire [3]. La fréquence rapportée dans la littérature est de 1/1 000 à 1/10 000 [4]. La revue de la littérature (117 des cas publiés de 1952 à 1993) insiste sur la prédominance des Textilomes intrapéritonéaux (52%), mais d'autres sites sont concernés: gynécologiques (22%), urologiques et vasculaires (10%), osseux et rachidiens (6%), divers (10%). L'oubli de matériel reste la hantise du chirurgien lors de toute intervention et l'évolution pour le patient peut être dramatique. En effet, dans la revue de littérature de Le Neel et al [5], l'exérèse du textilome aboutit certes à la guérison sans complication chez 70 patients (59,8%), mais les complications ont aggravé l'évolution de 25 malades (21,3%), et 22 patients sont décédés (18,9%). Vingt et un des 22 décès sont à imputer aux Textilomes abdominaux et concernent des Textilomes symptomatiques reconnus tardivement, ayant nécessité des gestes plus agressifs (résection intestinale et/ou colique) avec un pourcentage non négligeable de complications sévères, en particulier septique. Sur le plan physiopathologique, les fibres de textile provoquent dès la 24<sup>e</sup> heure une réaction inflammatoire avec exsudation suivi par la formation d'un tissu de granulation (8<sup>e</sup> jour), enfin la fibrose s'organise à partir du 13<sup>e</sup> jour. Cette évolution explique, en absence d'infection, les possibilités d'enkystement voire des calcifications avec une tolérance parfois longue comme dans notre observation [3]. La découverte du textilome abdominale est généralement tardive [6]. L'anamnèse est donc essentielle dans l'élaboration du diagnostic. La clinique manque de spécificité. Elle peut se manifester par des troubles

chroniques du transit à des syndromes sub-occlusifs à répétition, comme dans notre observation.

Ces troubles pourraient être liés à des phénomènes de digestion du corps étranger ou à une désinvagination spontanée. Radiologiquement, le cliché d'abdomen sans préparation est peu contributif, comme souvent dans les syndromes pré-occlusifs. L'échographie est fiable et elle montre de multiples bulles d'air extra-digestives ou intra- lésionnelles sans notion d'infection. Ces bulles correspondent à l'air enchâssé dans les mailles d'une compresse en coton ou d'un champ. Les calcifications sont souvent inexistantes [7]. La tomодensitométrie permet un diagnostic topographique préopératoire mais peut évoquer d'autre diagnostic, comme dans notre observation (**Figure 2**). Elle réalise en même temps une exploration complète de la cavité abdominale à la recherche de complications (fistules, pneumopéritoine, abcès). Certaines équipes proposent des explorations par IRM [6, 8]. En effet le textilome abdominale peut mimer une tumeur conjonctive et l'intestin grêle est une localisation fréquente des formes primitives de lymphome. Le textilome peut être confondu avec un adénocarcinome colique [9]. Le contexte clinique et l'altération de l'état général présentés en cas de tumeur chez un patient jeune aident à redresser le diagnostic, ce qui n'a pas existé dans notre cas. D'autre part, la corrélation entre les explorations échographique, tomодensitométrie et macroscopique permettent de mieux comprendre et analyser les images. Le comptage des compresses et des champs par le chirurgien en début et fin d'intervention reste un moyen efficace mais encore insuffisant. Aux Etats unis, l'utilisation de compresses marquées radio-opaques dès 1940 selon les recommandations de Cr Osser, a contribué de façon significative à limiter ce type d'incident [5].

## Conclusion

---

Textilome est une lésion grave et non négligeable dans la chirurgie abdominale et gynécologique. Le comptage des compresses et des champs par le chirurgien en début et fin d'intervention est le seul moyen de diminuer.

## Conflits d'intérêts

---

Les auteurs ne déclarent aucun conflit d'intérêt.

## Contributions des auteurs

---

Tous les auteurs ont contribué à la réalisation ce travail et ont lu et approuvé la version finale du manuscrit.

## Figures

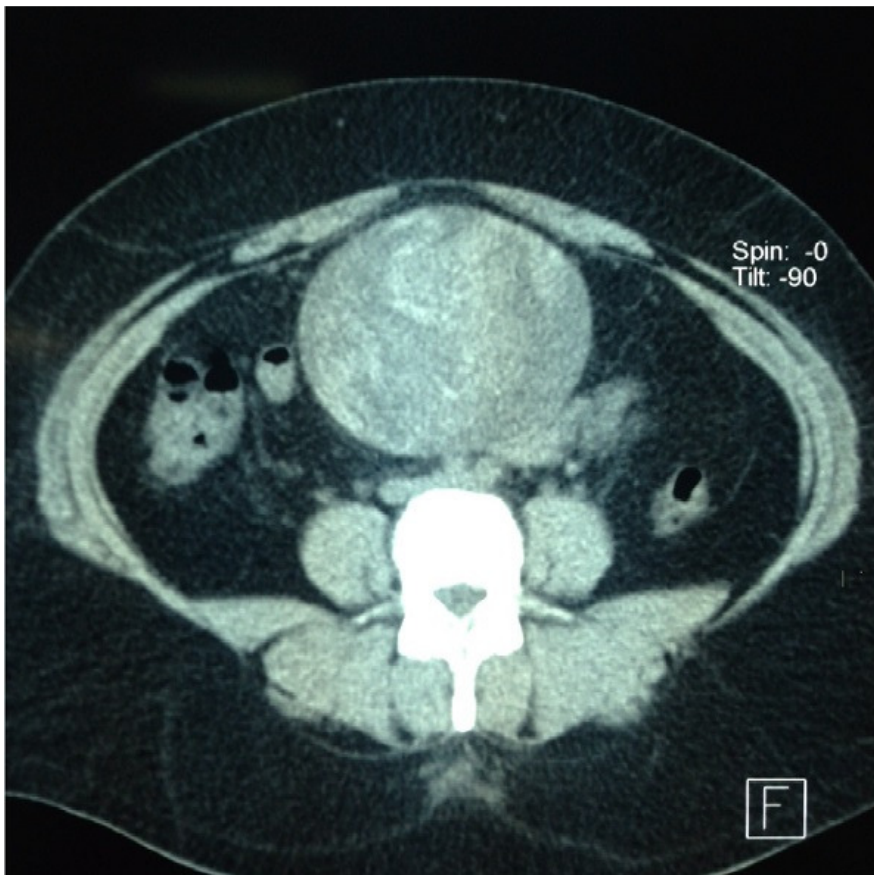
---

**Figure 1:** coupe transverse d'une TDM A-P évoquant un kyste hydatique péritonéal type IV

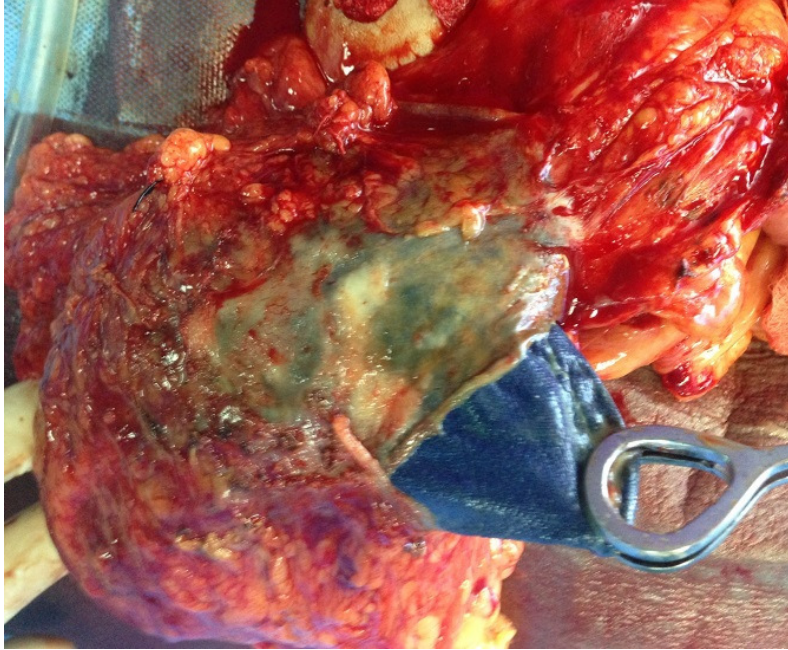
**Figure 2:** le champ opératoire extrait de l'abdomen

## Références

1. Buy JN, Hubert C, Ghossain MA, Malbec L, Bethoux JP, Ecoiffier J. Computed tomography of retained abdominal sponges and towels . *Gastrointest Radiol.* 1989 Winter;14(1):41-5. **PubMed** | **Google Scholar**
2. O'Connor AR, Coakley FV, Meng MV, Eberhardt SC. Imaging of retained surgical sponges in the abdomen and pelvis .*AJR Am J Roentgenol.* 2003 Feb;180(2):481-9. **PubMed** | **Google Scholar**
3. Chambi I, Tasker RR, Gentili F, Loughheed WM, Smyth HS, Marshall J, Young I, Deck J, Shrubbs J. Gauze-induced granuloma (gauzoma): an uncommon complication of gauze reinforcement of berry aneurysms . *J Neurosurg.* 1990 Feb;72(2):163-70. **PubMed** | **Google Scholar**
4. Giancarlo AV, Apostolides PI, Bruce Dean MD, Spetzler RF. Magnetic resonance image of post craniotomy retained cotton or rayon. *J Neurosurg.* 1998 May;88(5):928. **PubMed** | **Google Scholar**
5. Le Néel JC, De Cussac JB, Dupas B, Letessier E, Borde L, Eloufir M, Armstrong O. Textiloma: à propos of 25 cases and review of the literature. *Chirurgie.* 1994-1995;120(5):272-6; discussion 276-7. **PubMed** | **Google Scholar**
6. Roumen RM, Weerdenburg HP. MR features of a 24-year-old gossypiboma: A case report. *Acta Radiol.* 1998 Mar; 39(2):176-8. **PubMed** | **Google Scholar**
7. Moyle H, Hines OJ, McFadden DW. Gossypiboma of the abdomen. *Arch Surg.* 1996 May; 131(5):566-8. **PubMed** | **Google Scholar**
8. Kuwashima S, Yamato M, Fujioka M, Ishibashi M, Kogure H, Tajima Y. MR findings of surgically retained sponges and towels: report of two cases. *Radiat Med.* 1993 May-Jun; 11(3):98-101. **PubMed** | **Google Scholar**
9. Rajagopal A, Martin J. Gossypiboma "a surgeon's legacy": report of a case and review of the literature. *Dis Colon Rectum.* 2002 Jan; 45(1):119-20. **PubMed** | **Google Scholar**



**Figure 1:** coupe transverse d'une TDM A-P évoquant un kyste hydatidique péritonéal type IV



**Figure 2:** le champ opératoire extrait de l'abdomen