

## Images in medicine

### Aspect angiographique des stries angioides compliquées de néovascularisation choroïdienne bilatérale

Alami Fadoua<sup>1,&</sup>, Berraho Amina<sup>1</sup>

<sup>1</sup>Université Mohammed V Souissi, Service d'Ophtalmologie B Hôpital des Spécialités CHU Rabat, Maroc

<sup>&</sup>Corresponding author: Alami Fadoua, Université Mohammed V Souissi, Service d'Ophtalmologie B Hôpital des Spécialités CHU Rabat, Maroc

Key words: Stries angioides, néovaisseaux choroïdiens, angiofluorographie

Received: 16/02/2015 - Accepted: 17/06/2015 - Published: 15/07/2015

Pan African Medical Journal. 2015; 21:200 doi:10.11604/pamj.2015.21.200.6239

This article is available online at: <http://www.panafrican-med-journal.com/content/article/21/200/full/>

© Alami Fadoua et al. The Pan African Medical Journal - ISSN 1937-8688. This is an Open Access article distributed under the terms of the Creative Commons Attribution License (<http://creativecommons.org/licenses/by/2.0>), which permits unrestricted use, distribution, and reproduction in any medium, provided the original work is properly cited.

### Image en médecine

Il s'agit d'un patient de 67 ans, hypertendu équilibré sous traitement qui consulte pour un syndrome maculaire avec baisse marquée de l'acuité visuelle bilatérale. L'examen ophtalmologique trouve une acuité visuelle corrigée de 4/10 P2 en œil droit, et 1/10 avec scotome centrale œil gauche, un segment antérieur normal en œil droit-gauche, au fond d'œil on note l'aspect de stries partant de la papille en œil droit-gauche compliqué de néovaisseaux choroïdiens juxta-fovéolaires bilatérale. En angiofluorographie, on note une hyperfluorescence inhomogène dès les temps précoces, maximale aux temps intermédiaires avec l'imprégnation des néo-vaisseaux choroïdiens juxta-fovéolaires dès les temps précoces et diffusion tardive en œil droit-gauche (A,B,C). La gravité des stries angioides est la néovascularisation choroïdienne maculaire juxta-fovéolaire et rétro-fovéolaire responsable de malvoyance de manière inéluctable quelque temps après sa survenue d'où l'intérêt de surveiller le patient de façon régulier par une angiographie à la fluorescéine pour un diagnostic précoce et une meilleure prise en charge.

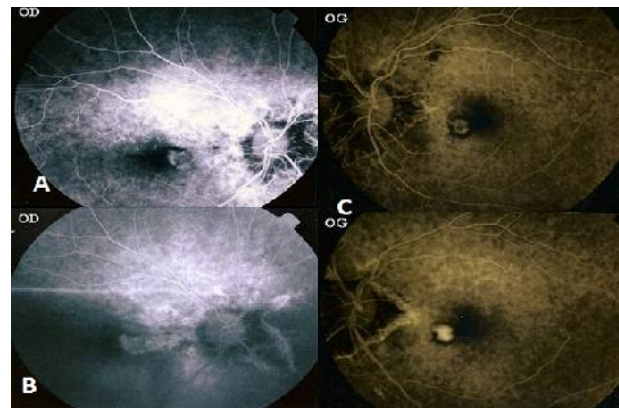


Figure 1: (A): cliché angiographique au temps précoce montre une imprégnation des NVC juxta-fovéolaires au niveau de l'œil droit; (B): NVC juxta-fovéolaires de l'œil droit au temps tardif; (C): cliché angiographique de l'œil gauche montrant une imprégnation des néovaisseaux choroïdiens juxta-fovéolaires au temps précoce (haut) puis au temps tardif (bas)