

## Images in medicine

### Complication neurologique au cours de la polyarthrite rhumatoïde: tétraparesie par luxation C1-C2

Mouna Sghir<sup>1,§</sup>, Sonia Jemni<sup>2</sup>

<sup>1</sup>Unité de Médecine Physique, CHU Taher Sfar, Mahdia, Tunisie, <sup>2</sup>Service de Médecine Physique et Réadaptation Fonctionnelle, CHU Sahloul, Sousse, Tunisie

<sup>§</sup>Corresponding author: Mouna Sghir, Unité de Médecine Physique, CHU Taher Sfar, Mahdia, Tunisie

Key words: Polyarthrite rhumatoïde, subluxationc1-c2, tétraparésie, compression médullaire

Received: 11/06/2015 - Accepted: 10/07/2015 - Published: 15/07/2015

**Pan African Medical Journal. 2015; 21:199 doi:10.11604/pamj.2015.21.199.7255**

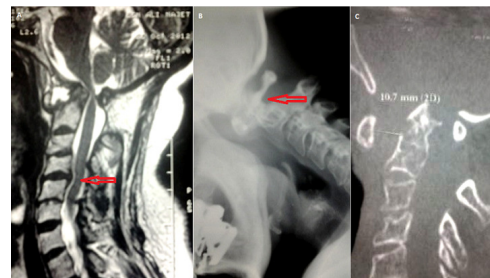
This article is available online at: <http://www.panafrican-med-journal.com/content/article/21/199/full/>

© Mouna Sghir et al. The Pan African Medical Journal - ISSN 1937-8688. This is an Open Access article distributed under the terms of the Creative Commons Attribution License (<http://creativecommons.org/licenses/by/2.0>), which permits unrestricted use, distribution, and reproduction in any medium, provided the original work is properly cited.

### Image en médecine

Les lésions de l'articulation atloïdo-axoïdienne peuvent émailler l'évolution de diverses pathologies rhumatismales. Elles peuvent se compliquer d'un handicap fonctionnel important et d'une atteinte neurologique parfois sévère. Nous rapportons le cas d'une patiente âgée de 55 ans, diabétique, hypertendue et suivie en Rhumatologie depuis 15 ans pour une polyarthrite rhumatoïde séropositive destructrice et déformante. Elle a été mise initialement sous MTX et SLZ, mais la polyarthrite rhumatoïde est restée évolutive d'où sa mise sous Actemra. Par ailleurs, un bilan radiologique standard demandé pour des cervicalgies révèle un diastasis C1-C2. Une TDM cervicale a montré une atteinte avancée et diffuse du rachis cervical avec une luxation C1-C2, mixte, antérieure, rotatoire et verticale et une subluxation C4-C5 et l'IRM cervicale a montré une compression médullaire pour laquelle l'abstention chirurgicale est décidée et la patiente est mise sous collier cervical. Quelques mois après, elle se présente pour une lourdeur des deux membres inférieurs avec des troubles de la marche d'installation progressive et s'étendant aux

membres supérieurs. L'examen neurologique trouve une tétraparésie prédominante à gauche, un syndrome quadripiramidal et un syndrome cordonal postérieur. Ainsi, la patiente a été opérée : laminectomie C1 et ostéosynthèse. En post opératoire, elle a bénéficié de séances de rééducation fonctionnelle d'un appareillage à type d'orthèses de repos pour les deux mains et d'une attelle tibio-tarsienne gauche.



**Figure 1:** (A) IRM cervicale (coupe sagittale en T2): compression médullaire; (B) Radiographie du rachis cervical en flexion: diastasis C1-C2; (C) TDM cervicale: luxation C1-C2 et une subluxation C4-C5