

Case report

Thrombose de la veine ovarienne au post-partum, révélée par un syndrome appendiculaire: à propos d'un cas

Adil Chennana^{1,&}, **Jaouad Kouach**^{1,2}, **Abdelkader Akharraz**¹, **Ayman Hachi**¹, **Hicham Bakkali**^{2,3}, **Moustapha Chegri**⁴, **Driss Moussaoui**^{1,2}, **Mohamed Dhayni**^{1,2}

¹Service de Gynécologie Obstétrique, Hôpital Militaire d'Instruction Mohamed V, Rabat Maroc, ²Faculté de médecine et de pharmacie, université Mohamed V, Rabat, Maroc, ³Service de Réanimation et des urgences, Hôpital Militaire d'Instruction Mohamed V, Rabat Maroc, ⁴Service de biologie medical ,hopital militaire My Ismail,Meknes, Maroc

[&]Corresponding author: Chennana Adil, Service de Gynécologie Obstétrique, Hôpital Militaire d'Instruction Mohamed V, Rabat Maroc

Key words: Thrombose, veine ovarienne, post-partum

Received: Received: 19/04/2015 - Accepted: 07/06/2015 - Published: 08/07/2015

Abstract

Une patiente de 27 ans a présenté à J13 du post partum, suite à un accouchement eutocique non compliqué et sans anamnèse infectieuse, une douleur en fosse iliaque droite évoluant dans un contexte fébrile. Devant une suspicion clinique et biologique d'appendicite, nous avons réalisé une échographie abdominopelvienne qui était normale. Le complément par scanner abdominale, a objectivé une thrombose de la veine ovarienne (TVO) à droite remontant jusqu'à la veine cave inférieure. Le traitement médical était basé essentiellement sur les anticoagulants. L'évolution était favorable.

Pan African Medical Journal. 2015; 21:187 doi:10.11604/pamj.2015.21.187.6858

This article is available online at: <http://www.panafrican-med-journal.com/content/article/21/187/full/>

© Adil Chennana et al. The Pan African Medical Journal - ISSN 1937-8688. This is an Open Access article distributed under the terms of the Creative Commons Attribution License (<http://creativecommons.org/licenses/by/2.0>), which permits unrestricted use, distribution, and reproduction in any medium, provided the original work is properly cited.

Introduction

La thrombose de la veine ovarienne (TVO) est une complication rare du post-partum [1]. L'incidence varie entre 0,05 à 0,18 % [1]. Elle peut simuler différents tableaux cliniques : une appendicite, une endométrite, une torsion de kyste ovarien, un abcès tubo-ovarien, une colique néphrétique ou une pyélonéphrite aiguë, etc. Son diagnostic est rendu facile par l'écho-doppler, la tomographie par densité (TDM) et l'imagerie par résonance magnétique (IRM). Le risque majeur est l'embolie pulmonaire [2], d'où l'importance d'un diagnostic précoce pour la mise en route d'un traitement efficace. Le traitement est essentiellement médical basé sur les anticoagulants, la chirurgie étant réservée aux formes compliquées. A travers l'analyse de cette observation et les données de la littérature, nous mettons le point sur les différents aspects de cette pathologie.

Patient et observation

Il s'agit d'une patiente, âgée de 26 ans, deuxième geste et deuxième part, admise par le billet des urgences pour syndrome appendiculaire survenu à j11 du post partum. Elle n'a pas antécédents pathologiques particuliers. La dernière grossesse s'est déroulée normalement, l'accouchement a eu lieu à terme de façon eutocique par les voies naturelles, sans anamnèse infectieuse et a donné naissance à un nouveau né de sexe féminin pesant 4000g, les suites de couches étaient sans anomalies et la patiente fut déclarée sortante à j3. L'évolution était marquée par l'apparition à J11 du post partum d'une douleur abdominopelvienne à point de départ la fosse iliaque droite, sans saignement ou leucorrhée ni signes digestifs ou urinaires associés sans trouble digestif ou urinaire le tout évoluant dans un contexte fébrile chiffré à 38,5°C. L'examen clinique à l'admission a trouvé une patiente en bon état général, fébrile à 38 °C, l'abdomen était souple avec sensibilité de la fosse iliaque droite sans masse palpable, l'utérus en bonne involution indolore à la mobilisation sans masse latéro-utérine ni lochies fétides. Une appendicite était fortement évoquée. Le bilan biologique a objectivé une hyperleucocytose chiffrée à 15000/mm³ et un syndrome inflammatoire avec un taux de C réactive protéine (CRP) à 220 mg/l. Les prélèvements pour examen cytbactériologique des urines et vaginal étaient sans anomalies. L'échographie abdomino-pelvienne était sans anomalies. Devant la forte suspicion d'appendicite, une TDM pelvienne a été réalisée et a objectivé une thrombose de la veine ovarienne droite remontant jusqu'à la veine cave inférieure sans dilatation des voies urinaires excrétrices homolatérales (**Figure 1, Figure 2**). La patiente a été mise sous traitement anticoagulant à doses curatives (énoxaparine 1 mg/kg×2/jour) pendant 6 mois. L'évolution a été marquée cliniquement par une disparition des douleurs pelviennes et de la fièvre dans les 48 heures qui suivent. Le bilan de thrombophilie n'a retrouvé aucune anomalie.

Discussion

La TVO est une complication rare décrite pour la première fois par Austin en 1956. Elle survient très souvent dans le post-partum [3], mais peut se voir également en dehors d'un contexte obstétrical, comme au cours d'affection inflammatoire du pelvis, de chirurgie ou d'atteinte néoplasique favorisée ou non par une prédisposition thrombotique [3,4]. Son incidence varie dans la littérature de 1/2000 à 1/600 accouchements [3,5,6] avec un taux plus important au décours d'une césarienne (1/800) par rapport à la voie basse

(1/9000) [3]. Sa localisation est le plus souvent à droite s'expliquant par la compression de la veine ovarienne droite par un volumineux utérus dextroversé et l'existence d'un flux antérograde dans la veine ovarienne droite alors qu'il est rétrograde dans la gauche (70 à 90 % des cas à droite, 14 à 20 % sont bilatérales et 6 à 12 % à gauche) [1,3]. Les facteurs de risque sont : les manœuvres obstétricales (révision utérine, extraction instrumentale, césarienne) et un contexte septique [4], l'état d'hypercoagulabilité et la stase veineuse favorisée par la grossesse associés à l'effraction de l'endothélium vasculaire par des germes provenant de la filière génitale constituent la triade de Virchow qui est à la base de sa physiopathologie [4,7]. Les symptômes débutent le plus souvent la première semaine suivant l'accouchement [8]. Le tableau clinique correspond à un syndrome douloureux et fébrile du postpartum localisé dans la fosse iliaque ou la fosse lombaire droite [3, 5,8]. D'autres signes plus ou moins associés (nausées, vomissements, masse abdominale) peuvent compléter le tableau clinique [5]. Cette symptomatologie est non spécifique et peut se voir dans d'autres circonstances telles qu'une appendicite, une pyélonéphrite, une infection génitale haute, une cholécystite ou un hématome du ligament large [8,7]. L'appendicite était le diagnostic fortement évoqué chez notre patiente. Le plus souvent, la TVO est retrouvée lors d'un bilan d'imagerie au moyen d'un écho-doppler, d'une TDM ou d'une IRM [8]. La découverte peut également être fortuite, lors d'une cœlioscopie, réalisée pour suspicion d'appendicite [9]. L'étude de Twickler et al. a démontré que la TDM avait une meilleure sensibilité (100 %) comparé à l'IRM (92 %) et à l'écho-doppler (50 %) [3]. Mais l'écho-doppler reste un examen plus simple, moins coûteux et plus aisé pour surveiller la repermeabilisation veineuse [10]. Le bilan radiologique devrait rechercher également une dilatation des voies excrétrices urinaires ceci entre dans le cadre du syndrome de la veine ovarienne défini par une compression d'un uretère par une veine ovarienne aberrante et dilatée [11].

La recherche de germes est importante pour cibler l'antibiothérapie [7]. Il faut donc réaliser des hémocultures, des urocultures, des prélèvements vaginaux et mettre en culture le thrombus dans les rares cas où la thrombectomie a été réalisée. La bactérie en cause, le plus souvent un germe anaérobie, est isolé dans un cas sur cinq [8]. Dans notre observation, aucun germe n'a pu être individualisé. Un bilan de thrombophilie doit être réalisé dans les suites, car il est anormal chez 50 % des patientes ayant présenté une TVO [8]. L'embolie pulmonaire, retrouvée dans 13 à 33 % des TVO, est une complication grave mettant en jeu le pronostic vital avec un décès dans 4 à 30 % [8]. La TVO doit alors être évoquée en première intention et confirmé par l'imagerie devant tout syndrome douloureux et/ou fébrile du postpartum dont un syndrome appendiculaire. L'objectif étant d'éviter une chirurgie inutile et la survenue d'éventuelle complication grave telle que l'embolie pulmonaire. La prise en charge doit être multidisciplinaire en collaboration avec les radiologues, les réanimateurs et les chirurgiens vasculaires. Le traitement est médical et repose sur l'association d'une antibiothérapie adaptée à large spectre et d'une anti coagulation par héparine à doses curatives (énoxaparine 1 mg/kg×2/jour) suivie d'un relais par anti-vitamine K pendant une durée minimum de six mois [11,12]. Ce protocole thérapeutique suivi dans notre observation a prouvé son efficacité et l'évolution est le plus souvent favorable (80 % des cas) avec disparition des signes cliniques au bout de 48 heures de traitement bien mené [6]. Ces mêmes constatations sont retrouvées chez notre patiente. Certains auteurs préconisent une thrombectomie chirurgicale pour les thrombus à haut risque dans la veine cave inférieure et pour les cas d'embolie pulmonaire associée [11]. Une interruption par filtre cave temporaire peut être proposée dans le cas de thrombus flottant afin de prévenir l'embolie pulmonaire [3,12]. Le rapport bénéfice/risque

doit être évalué lorsque le filtre cave est positionné en sus-rénal, car il peut être responsable d'insuffisance rénale aiguë par extension du thrombus dans les veines rénales. Une ligature de la veine ovarienne incriminée est possible si le thrombus ne dépasse pas celle-ci, afin d'éviter le risque d'embolie [3,6]. Le traitement chirurgical est réservé aux patientes ayant une contre-indication au traitement médical ou présentant un thrombus flottant [2].

Conclusion

La TVO est rare. Elle survient le plus souvent dans le postpartum immédiat. Elle pose un problème diagnostique avec d'autres pathologies chirurgicales. L'imagerie permet le plus souvent de confirmer le diagnostic. En raison de sa gravité potentielle, tout urgentiste doit y penser et éliminer ce diagnostic afin d'éviter une chirurgie inutile et de démarrer une thérapeutique adéquate à temps.

Conflits d'intérêts

les auteurs déclarent ne pas avoir d'intérêt avec cet article.

Contributions des auteurs

Tous les auteurs ont contribué à la conduite de ce travail. Tous les auteurs déclarent également avoir lu et approuvé la version finale du manuscrit.

Figures

Figure 1: scanner abdominal, coupe axiale, avec injection du PC, thrombose de la veine ovarienne droite envahissant la veine cave inférieure

Figure 2: scanner abdominal, coupe axiale, avec injection du PC, thrombose de la veine ovarienne droite envahissant la veine cave inférieure

Références

1. Kominarek MA, Hibbard JU. Postpartum ovarianveinthrombosis: an update. *ObstetGynecolSurv.*2006;61(5):337-42. **PubMed | Google Scholar**
2. Meurette G, Marret O, Léauté F et al. Thrombose de la veine cave inférieure par thrombose de la veine ovarienne droite. *Ann Chir.*2003;128(5):329-32. **PubMed | Google Scholar**
3. Khlifi A, Kebaili S. Thrombophlébite de la veine ovarienne: une urgence à ne pas méconnaître. *Imagerie de la Femme.* 2010 ;20(3), 165-168. **PubMed | Google Scholar**
4. Desmots F, Cournac JM, Caze N, Morand G et al. Thrombose de la veine ovarienne : une cause rare de douleur abdominale fébrile. 65e Congrès français de médecine interne, Clermont-Ferrand, 14-15 et 16 juin 2012 / *La Revue de médecine interne.* 2012;33(S1), 98-99. **PubMed | Google Scholar**
5. Rault S, Anjar A, Keller E. Thrombose de la veine ovarienne droite remontant jusqu'à la veine cave inférieure dans le postpartum. *GynecolObstetFertil.* 2007;35(7-8):658-61. **PubMed | Google Scholar**
6. Bandaly F, Chaar J et al. Thrombophlébite de la veine ovarienne du postpartum: une urgence à ne pas méconnaître. *J EurUrg.* 2008;21(4) :134-137. **PubMed | Google Scholar**
7. Quarello E, Desbriere R et al. Thrombophlébite de la veine ovarienne du post-partum : à propos de cinq cas et revue de la littérature. *J GynecolObstetBiolReprod (Paris).* 2004;33(5): 430-440. **PubMed | Google Scholar**
8. Wiggermann P, Stroszczyński C. Ovarian-vein thrombosis. *N Engl J Med.* 2011; 364(16):1544. **PubMed | Google Scholar**
9. Witlin AG, Sibai BM. Postpartum ovarian vein thrombosis after vaginal delivery: a report of 11 cases. *ObstetGynecol.*1995;85(5 Pt 1):775-80. **PubMed | Google Scholar**
10. Hafsa C, Golli M et al. Une cause de fièvre du post-partum : la thrombophlébite de la veine ovarienne. *Ann Fr AnesthReanim.*2006; 25(3): 286-290. **PubMed | Google Scholar**
11. El harrech Y, Janane A et al. Le syndrome de la veine ovarienne à propos de 4 cas. *J Maroc Urol.*2006;3: 22-26. **PubMed | Google Scholar**
12. Stafford M, Fleming T, Khalil A. Idiopathic ovarian vein thrombosis: a rare cause of pelvic pain: case report and review of literature. *Aust N Z J ObstetGynaecol.* 2010;50(3):299-301. **PubMed | Google Scholar**

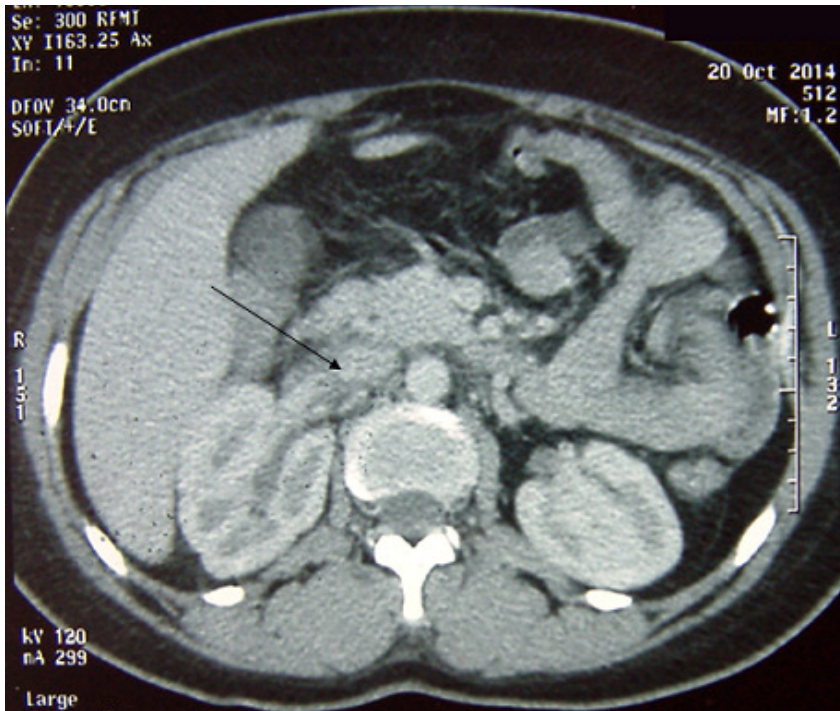

Figure 1: scanner abdominal, coupe axiale, avec injection du PC, thrombose de la veine ovarienne droite envahissant la veine cave inferieur

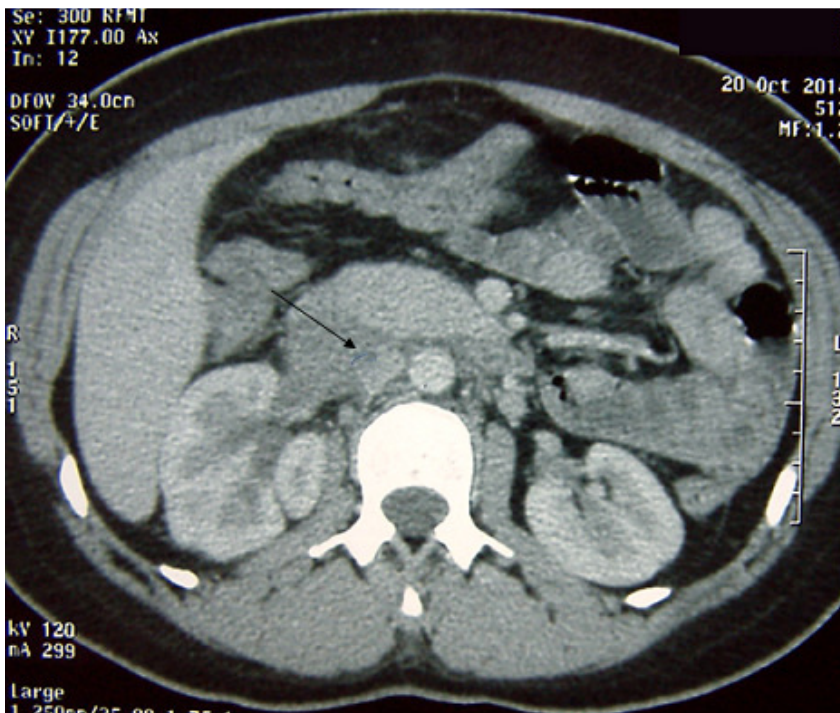


Figure 2: scanner abdominal, coupe axiale, avec injection du PC, thrombose de la veine ovarienne droite envahissant la veine cave inferieur