

Images in medicine

Kyste hydatique du foie révélé par sa fistulisation dans le thorax

Ahmed Belkouch^{1,&}, Oussama Al Maghraoui¹

¹Service des Urgences Medico-Chirurgicales, Hospital Militaire d'Instruction Mohamed V, Hay Ryad, Avenue des FAR, Rabat 10100, Maroc

[&]Corresponding author: Ahmed Belkouch, Service des Urgences Medico-Chirurgicales, Hospital Militaire d'Instruction Mohamed V, Hay Ryad, Avenue des FAR, Rabat 10100, Maroc

Key words: Kyste hydatique du foie, fistulisation, syndrome d'épanchement basi thoracique

Received: 08/06/2015 - Accepted: 27/06/2015 - Published: 30/06/2015

Pan African Medical Journal. 2015; 21:166 doi:10.11604/pamj.2015.21.166.7230

This article is available online at: <http://www.panafrican-med-journal.com/content/article/21/166/full/>

© Ahmed Belkouch et al. The Pan African Medical Journal - ISSN 1937-8688. This is an Open Access article distributed under the terms of the Creative Commons Attribution License (<http://creativecommons.org/licenses/by/2.0>), which permits unrestricted use, distribution, and reproduction in any medium, provided the original work is properly cited.

Image en medicine

Une patiente âgée de 28ans, sans antécédent pathologique particulier, avec notion de contact avec les chiens (hébergement d'un chien au domicile), accusait depuis 2 mois des douleurs basi-thoraciques droites avec gêne respiratoire. Dix jours avant son hospitalisation, le tableau s'est aggravé par l'apparition d'une toux sèche, une asthénie et une fièvre. L'examen clinique a révélé un syndrome d'épanchement basi thoracique droit. La patiente a bénéficié d'une radiographie thoracique de face (A), qui montrait un épanchement liquidien pleural droit de moyenne abondance sans foyer parenchymateux visible. Une tomodensitométrie thoraco-abdominale a montré un épanchement liquidien pleural droit associé à une scissurite, l'épanchement communiquant par le biais d'une fistule avec une lésion arrondie, hypodense, bien limitée du dôme hépatique, renfermant une calcification périphérique et ne se rehausse pas après injection de produit de contraste (B). Le complément échographique réalisé a confirmé la présence de la lésion du dôme hépatique avec les caractères sémiologiques suscités (C). Biologiquement, on notait une discrète élévation de la VS à 15mm la première heure avec une sérologie hydatique positive. La patiente a bénéficié d'une chirurgie avec drainage de liquide pleural et fermeture de la fistule. L'évolution post opératoire était favorable. Le kyste hydatique est une parasitose due au développement de la forme larvaire d'échinococcus granulosus. L'hôte habituel est le chien, l'homme étant l'hôte intermédiaire. Toutes les localisations sont possibles. La fistulisation dans le thorax est beaucoup plus rare et varie de 2 à 5% selon les séries.

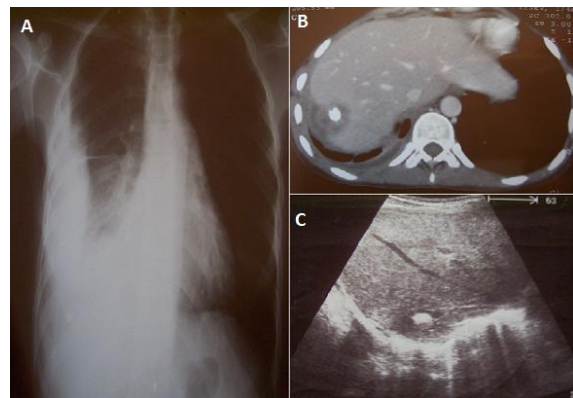


Figure 1: A) Radiographie pulmonaire de face montrant un épanchement liquidien pleural droit de moyenne abondance sans foyer parenchymateux visible; B) TDM en coupe axiale après injection de produit de contraste montrant l'épanchement communiquant par le biais d'une fistule avec la lésion; C) coupe échographique montrant la lésion du dome hépatique renfermant une grosse calcification en son sein